REUNIÃO S3PS

SOCIEDADE DE PNEUMOLOGIA PEDIÁTRICA E DO SONO

Revisitar Patologias Respiratórias Comuns... e Algumas Raras

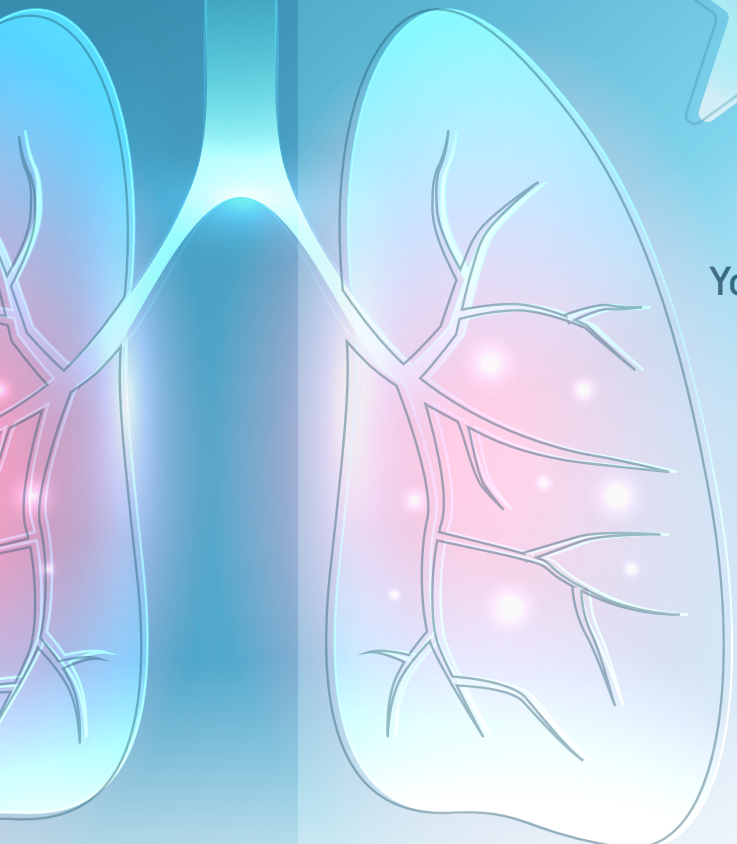

04-05
ABRIL 2025
Your Hotel Alcobaça

PROGRAMA

REUNIÃO S3PS

SOCIEDADE DE PNEUMOLOGIA PEDIÁTRICA E DO SONO

PROGRAMA

SEXTA FEIRA | 04 DE ABRIL

08:30h	Abertura do Secretariado
09:00-09:10h	ABERTURA DA REUNIÃO
09:10-10:40h	SESSÃO 1 **Novas abordagens em velhas doenças** Moderadora: Celeste Barreto **Fibrose quística** Telma Barbosa **Tuberculose** Luísa Pereira **Asma** Sónia Silva
10:40-11:00h	Coffee break
11:00-12:30h	SESSÃO 2 **Patologia do sono e ventilação** Moderadora: Ana Casimiro **Polissonografia e poligrafia cardio-respiratória: Indicações** Rosário Ferreira **Consequências neurocognitivas, cardiovasculares e metabólicas do SAOS** Inês Cascais **Ventilação domiciliária na criança: Revisão das orientações** Núria Madureira
12:30-13:00h	SIMPOSIUM 1 sanofi **Nirsevimab: Transformar ciência em prevenção** Palestrantes: Teresa Bandeira e Manuel Magalhães
13:00-14:30h	Almoço

14:30-16:00h

SESSÃO 3

Patologia congénita e neonatal

Moderadora: Maria Guilhermina Reis

Importância da ecografia torácica na definição diagnóstica e decisão terapêutica
Manuel Magalhães

Novos recursos na compreensão das malformações pulmonares congénitas
Gustavo Rocha e Mariana Dias

Displasia broncopulmonar: Modelos preditivos
Ana Saianda

16:00-17:00h

IMAGIOLOGIA

Quizz de casos clínicos

Moderadoras: Luísa Lobo e Lia Oliveira

SÁBADO | 05 DE ABRIL

08:30h

Abertura do Secretariado

09:00-10:00h

CASOS CLÍNICOS

Moderadores: Augusta Gonçalves e Pedro Flores

10:00-10:45h

CONFERÊNCIA 1

Tomografia de impedância elétrica em Pediatria para avaliação da insuficiência respiratória aguda

Moderadora: Catarina Ferraz
Palestrante: Javier Trastoy-Quintela

10:45-11:15h

Coffee break

11:15-12:30h

SESSÃO 4

Das velhas infeções pulmonares

Moderador: Miguel Félix

Bronquiolite: Dos vírus à lesão pulmonar
Inês Azevedo

Pneumonias: Das vacinas aos antibióticos
Susana Castanhinha

Bronquiectasias: Redefinir estratégias de diagnóstico e gestão
Carolina Constant

12:30-13:00h

CONFERÊNCIA 2

O pulmão nos adolescentes, dos tabacos e outros consumos

Moderadora: Teresa Bandeira
Palestrante: Sofia Ravara

13:00-13:30h

SIMPOSIUM 2

Doença pneumocócica em idade pediátrica: O que há de novo?

Palestrante: Inês Marques

13:30h

Encerramento da Reunião

15:00-17:00h

WORKSHOP 1

Ecografia torácica *hands on approach*

Formadores: Manuel Magalhães e Ana Cristina Gomes

Máximo 30 participantes

15:00-17:00h

WORKSHOP 2

Cuidados respiratórios domiciliários – Equipamentos

Formadores: Nuria Madureira, Ana Casimiro e Vanessa Costa

Máximo 30 participantes

A ventilação não invasiva e os equipamentos de tosse mecanicamente assistida são fundamentais na transição para o domicílio de um número, cada vez maior, de crianças com patologias respiratórias crónicas complexas. No âmbito da ventilação não invasiva irão ser abordados os diferentes modos ventilatórios, indicações, contra-indicações, escolha de equipamento e configuração. Posteriormente serão mostrados diferentes ventiladores, interfaces e acessórios. Relativamente ao equipamento de tosse mecanicamente assistida abordar-se-á o seu mecanismo de ação, configuração, indicações e contra-indicações, havendo também lugar a contactar com este equipamento. Pretende-se familiarizar o participante com estes equipamentos, de forma a facilitar a sua utilização no âmbito da prática clínica.

1 . **Ventilação não invasiva: Modos ventilatórios, indicações, contra-indicações, escolha de equipamento, configuração** *(20 min)*

Stand de VNI *(60 min)*

Ventiladores – CPAP, BiPAP, Hibridos

Interfaces – Pediátricas, faciais totais, oronasais descartáveis e reutilizáveis, nasais, almofadas

Circuitos – Simples, aquecido, com linhas de monitorização

Acessórios diversos – Humidificador, filtros, válvulas exalatórias, conectores

2. **Equipamento de tosse mecanicamente assistida In-exsuflador – Mecanismo de ação, parametrização, indicações e contra-indicações** *(10 min)*

Stand de In-exsuflador *(30 min)*

***Cough-assist*, circuitos e máscaras**

RESUMOS | CASOS CLÍNICOS

CC 01

EVALI: UM DESAFIO EMERGENTE NA SAÚDE RESPIRATÓRIA DOS JOVENS

Ema C. Freitas[1]; Carolina Simão[2]; Cláudia Silva Rasquilha[1]; Susana Castanhinha[1]; Fátima Abreu[1]; Ana Casimiro[1]; Raquel Lopes de Bragança[1]
[1]Centro Hospitalar Lisboa Central / Hospital Dona Estefânia; [2]Hospital Divino Espírito Santo de Ponta Delgada

Introdução: A lesão pulmonar associada ao uso de cigarros eletrónicos ou vaping (EVALI) é uma doença emergente e potencialmente grave, particularmente em adolescentes.
Descrição de caso: Adolescente, 16 anos, sexo masculino, previamente saudável, utilizador de cigarros eletrónicos desde há um ano, apresentou-se com quadro rapidamente progressivo de tosse produtiva hemoptóica e dispneia, sem febre ou outros sintomas associados. À admissão no serviço de urgência, encontrava-se hipoxémico (SpO2 79%), com evidentes sinais de dificuldade respiratória e à auscultação pulmonar, diminuição do murmúrio vesicular e crepitações bilaterais. Realizou radiografia de tórax com reforço perihilar bilateral, consolidação paracardíaca direita e angio-TC de tórax que demonstrou infiltrados micronodulares difusos com consolidações focais, sugestivos de pneumonia de hipersensibilidade. Analiticamente, leucocitose com neutrofilia, PCR 170 mg/L e insuficiência respiratória tipo II, com necessidade de ventilação não invasiva durante 2 dias. Realizou broncofibroscopia, com colheita de lavado broncoalveolar, que revelou abundantes hemossiderófagos. Os exames culturais sequenciais foram negativos, à exceção de identificação de VSR em D9. Cumpriu antibioterapia endovenosa e pulsos de metilprednisolona, seguido de desmame lento de corticoterapia, com necessidade de oxigenoterapia suplementar prolongada durante 2 meses. A espirometria pré-alta demonstrou um padrão obstrutivo grave (FEV1 34%, FVC 51%).
Conclusão: A história deste doente, o padrão imagiológico, os parâmetros inflamatórios elevados e a resposta aos corticoides sustentam o diagnóstico de provável EVALI, uma entidade desafiante por se tratar de um diagnóstico de exclusão e por ainda ser globalmente desconhecida, mesmo entre profissionais de saúde. A sensibilização dos jovens e população geral para este e outros riscos deste consumo devem ser prioritários para a promoção da saúde respiratória.

CC 02

ENVOLVIMENTO RESPIRATÓRIO NA ATROFIA MUSCULAR ESPINHAL COM DIAGNÓSTICO PRÉ-SINTOMÁTICO

Filomena Santos[1], Mariana Santos[1], Ana Manuela Silva[1], Joana Ribeiro[2], Andreia Pinto[1], Núria Madureira[1]
[1]Unidade de Pneumologia Pediátrica, Hospital Pediátrico, ULS Coimbra; [2]Centro de Desenvolvimento da Criança, Hospital Pediátrico, ULS Coimbra

Introdução: A atrofia muscular espinhal (AME) é uma doença genética neuromuscular caracterizada por uma fraqueza muscular proximal progressiva. O surgimento de terapêuticas modificadoras da doença, com melhores resultados com a administração precoce, justificou o desenvolvimento de programas de rastreio neonatal. Em Portugal este programa iniciou-se como projeto piloto

em outubro de 2022. O envolvimento respiratório em doentes pré-sintomáticos está ainda pouco descrito na literatura, sendo a sua vigilância alvo de debate.

Descrição: Lactente do sexo feminino, fruto de gravidez vigiada e de termo, com rastreio neonatal positivo para AME. Posterior confirmação de AME tipo 1 (delec¸a~o em homozigotia dos exo~es 7 e 8 do gene SMN1 e 2 co´pias do gene SMN2). Na terceira semana de vida, com exame neurológico sem alterações, realizou onasemnogeno abeparvoveque (Zolgensma®). Foi avaliada pela pneumologia, encontrando-se assintomática do ponto de vista respiratório e com boa evolução ponderal, sendo a gasometria venosa (GSV) e a oximetria noturna normais. Aos 3 meses apresentava paraparésia proximal, discreta taquipneia e respiração de predomínio abdominal. Mantinha GSV sem alterações mas a oximetria noturna mostrou clusters de dessaturação com SpO 2 mínima 85% e SpO 2 média 97%. O estudo poligráfico de sono (4,5 meses) mostrou eventos respiratórios em sono REM caracterizados por diminuição do fluxo aéreo e dos movimentos torácicos e abdominais (apneias pseudocentais) com índice de 15.8/h, índice de apneias centrais 4.3/h, índice de apneias e hipopneias obstrutivas 0/h, frequência respiratória entre 32 e 50 cc/min, SpO 2 média 98% e SpO 2 mínima 75% com índice de dessaturações 17,4/h e TcCO2 entre 35 e 42 mmHg. Decidido iniciar ventilação não invasiva eletivamente.

Conclusão: O diagnóstico e o tratamento precoce da AME têm levado a um melhor prognóstico respiratório, sendo os resultados variáveis com as diferentes terapêuticas e os seus momentos da administração, os exames auxiliares de diagnóstico realizados para vigilância respiratória e os critérios para ventilação não invasiva utilizados. As alterações do estudo poligráfico do sono encontradas nesta doente são consideradas marcadores precoces de fraqueza muscular respiratória, justificando, para alguns grupos europeus, ventilação não invasiva. Com este caso, os autores pretendem reforçar a importância da vigilância respiratória precoce nos doentes com AME identificados pelo rastreio neonatal.

CC 03

SÍNDROME DE HIPOVENTILAÇÃO CENTRAL CONGÉNITA DE APRESENTAÇÃO ATÍPICA

Ariana Gonçalves Marques[1]; Mariana Dias Costa[2]; Chantal Cortesão[3]; Daniela Catalão[1]; Cristina Pereira[2]; Núria Madureira[3]

[1]Centro Hospitalar de Leiria / Hospital de Santo André; [2]Centro Hospitalar e Universitário de Coimbra, EPE / Hospital Pediátrico de Coimbra; [3]Centro Hospitalar e Universitário de Coimbra / Hospitais da Universidade de Coimbra

Introdução: A Síndrome de Hipoventilação Central Congénita (SHCC) é uma doença genética rara, caraterizada por hipoventilação central, principalmente durante o sono, e resposta ventilatória anormal à hipercapnia e à hipoxia. Manifesta-se, por norma, após o nascimento com insuficiência respiratória hipercápnica grave, sendo então designada de SHCC de início precoce. O diagnóstico com manifestações após o primeiro mês de vida, habitualmente na sequência de uma intercorrência respiratória ou anestesia, tem também sido descrito - SHCC de início tardio.

Os autores descrevem um caso de SHCC de manifestações antes do mês de vida e com uma apresentação atípica.

Descrição: Recém-nascida de 22 dias de vida, sem antecedentes pessoais ou familiares de relevo, levada à Urgência Pediátrica por episódio de engasgamento após a mamada, sem perda de conhecimento. À admissão, apresentava SpO2 entre 89 e 95%, sem sinais de dificuldade respiratória e com auscultação cardiopulmonar normal. Ficou internada para vigilância, tendo-se constatados múltiplos episódios de dessaturação durante sono (SpO2 mínima de 65%). A investigação realizada incluiu: gasometria venosa com pH 7.36, pCO2 54mmHg e HCO3- 30.5mmol/L; radiografia de tórax sem alterações; pesquisa de vírus nas secreções respiratórias negativa; ecocardiograma sem alterações; ecografia transfontanelar sem alterações e electroencefalograma (EEG) sem atividade paroxística. Durante a realização do EEG, e já perante a

suspeita de SHCC, foram colocadas bandas torácica e abdominais e monitorização cardio-respiratória. Verificaram-se múltiplos episódios de dessaturação (até 60%) de causa central e sem resposta da frequência cardíaca ou frequência respiratória. Iniciou ventilação não invasiva (VNI) durante o sono - modo BiPAP com IPAP 11 cmH2O, EPAP 5 cmH2O e FR 30 cc/min. O estudo genético revelou uma mutação missense no exão 2 c.305G>T em heterozigotia no gene PHOX2B, confirmando o diagnóstico de SHCC. Teve alta sob VNI e monitorização cardio-respiratória durante o sono, e mantém seguimento multidisciplinar.
Conclusão: A identificação de uma mutação NPARM não previamente documentada na literatura (missense no exão 2 c.305G>T) dificulta a correlação genótipo-fenótipo. No entanto, estudos recentes associam as mutações NPARM no exão 2 a quadros clínicos com menor gravidade e de início mais tardio, como o verificado nesta doente.
Com este caso, os autores pretendem alertar para a possibilidade de a SHCC ter como única manifestação a hipoxemia durante o sono, mesmo no primeiro mês de vida, sendo fundamental um elevado índice de suspeição para um diagnóstico precoce.

CC 04

ESTENOSE TRAQUEAL IDIOPÁTICA – UM DESAFIO DIAGNÓSTICO E TERAPÊUTICO

Mariana Mainsel Lima; Madalena Ferreira Duarte; Ana Saianda; Carolina Constant; Rosário Ferreira; Luísa Pereira; Teresa Bandeira; Lia Oliveira
Centro Hospitalar de Lisboa Norte, EPE / Hospital de Santa Maria

Introdução: A estenose laríngea e/ou traqueal idiopática é um diagnóstico de exclusão depois de afastadas entubação prolongada, doença granulomatosa, trauma ou cirurgias prévias. É extremamente rara, pelo que o diagnóstico é desafiante e a terapêutica centralizada em centros com experiência.
Descrição: Rapaz de 9 anos, referenciado por estridor bifásico progressivo com cerca de dois meses de evolução, sem resposta a terapêutica convencional (broncodilatadora e corticosteróides sistémicos). Nos primeiros anos de vida apenas a referir que apresentou otite média supurada e laringite recorrentes. Sem história de entubação prévia, trauma, infeções recentes ou doença autoimune. A TC-Torácica evidenciou espessamento concêntrico significativo das paredes posteriores da transição laringo/traqueal, ao nível de C6-C7 até C7-D1, com espessura concêntrica de 4 mm (medido no plano axial) e parietal (superior e inferiormente) de 2 mm, com diâmetro interno mínimo de 5 mm.
A broncoscopia documentou estenose complexa a cerca de 3,5 cm das cordas vocais e 7 cm da carina, de estrutura rígida, onde apenas passava aspirador de 1 mm. Procedeu-se a dilatação com balão, com repermeabilização parcial da traqueia.
A restante investigação resultou em estudo etiológico inconclusivo (infeções, doença granulomatosa e restante autoimunidade excluídas). Pela persistência do quadro foram realizadas mais duas dilatações, sem melhoria significativa pelo que foi considerada necessidade de correção cirúrgica. O caso foi discutido com um centro de referência internacional para cirurgia da traqueia- Hospital Virgen Del Rocio (Sevilha). O doente foi submetido a correção cirúrgica definitiva da estenose, com anastomose topo a topo. Anatomia patológica revelou infiltrado inflamatório inicaracterístico. Apresentou resolução completa da sintomatologia e dois meses depois da correção cirúrgica repetiu-se broncoscopia com tecido cicatricial não estenosante, verificando-se boa evolução. Mantém seguimento em consulta de pneumologia pediátrica.
Conclusão: O reduzido número de casos descritos implica que o reconhecimento e abordagem desta entidade sejam um desafio multidisciplinar. Com este caso, os autores pretendem alertar para esta condição, raríssima em idade pediátrica, e alertar para a necessidade de pensar neste diagnóstico nas situações de estridor e dispneia progressivas sobretudo em idade escolar.

CC 05

PNEUMONIA COMPLICADA COM DERRAME, UM CASO DE FALÊNCIA VACINAL

Ana Raquel Pechirra; Ana Viveiros;
Nuno da Fonseca Martins; Juan Gonçalves
Hospital do Divino Espírito Santo de Ponta Delgada

A introdução da vacina conjugada contra infeções por Streptococcus pneumoniae de 13 serotipos (Pn13) no Programa Nacional de Vacinação (PNV) português em 2015 permitiu reduzir a incidência de doença invasiva pneumocócica (DIP) provocada por serotipos vacinais. Ainda assim, 37,7% dos casos de DIP em idade pediátrica são provocados por alguns serotipos vacinais, sendo o serotipo 3 o mais frequentemente identificado (26,9% dos casos).

Descreve-se o caso de uma criança de 8 anos do sexo masculino com antecedentes de internamento aos 8 anos por pneumonia bacteriana hilar à direita e obesidade. Sem alergias medicamentosas conhecidas nem medicação habitual. PNV atualizado inclusive Pn13. Recorreu ao serviço de urgência em Fevereiro de 2024 por febre alta, rinorreia serosa, tosse produtiva de agravamento noturno, toracalgia esquerda e dispneia com 4 dias de evolução e agravamento progressivo. À admissão apresentava-se polipneico com tiragem infracostal, oximetria de pulso 91-93% em ar ambiente e aumento do tempo expiratório. À auscultação pulmonar com murmúrio vesicular diminuído na base esquerda. Analiticamente com aumento marcado dos parâmetros de infeção (Leucócitos 15.470/uL, Neutrófilos 11.800/uL (76,4%), PCR 40,3 mg/dL, PCT 20,9 ng/mL) e radiografia torácica com opacidade na base esquerda pelo que foi internado no serviço de pediatria sob antibioterapia endovenosa com amoxicilina/ácido clavulânico. Agravamento progressivo da dispneia e da toracalgia ao longo do primeiro dia de internamento (D1), com necessidade de oxigenoterapia suplementar por óculos nasais. Em D3 de internamento, por manter febre e dispneia após 48 horas de antibioterapia, repetiu estudo analítico com ligeira melhoria dos parâmetros inflamatórios (Leucócitos 17.360/uL, Neutrófilos 12.400/uL (71,7%), PCR 33,8 mg/dL, PCT 5,85 ng/mL), e radiografia torácica que mostrou apagamento do seio costofrénico à esquerda com imagem de opacidade em toalha cobrindo quase a totalidade do hemitórax esquerdo, compatível com derrame pleural, pelo que se alterou antibioterapia para clindamicina e cefotaxima endovenosos. Para melhor caracterização realizou ecografia torácica em D4 que revelou derrame pleural de grande volume à esquerda, septado, condicionando atelectasia de quase todo o pulmão homolateral, pelo que realizou toracocentese diagnóstica com saída de 30mL de líquido pleural (LP) compatível com empiema. Em D6, repetiu estudo imagiológico, sobreponível, e, em D7, realizou TC torácica que evidenciou manutenção de volumoso derrame pleural loculado à esquerda condicionando atelectasia compressiva do pulmão homolateral e desvio do mediastino para a direita. Neste contexto, realizou ecocardiograma que demonstrou compromisso da função cardíaca por obstrução ao trato de saída. Pela necessidade de cuidados mais diferenciados foi transferido para a unidade de cuidados intensivos pediátricos do Hospital de Santa Maria. À admissão repetiu ecografia torácica e foi colocado dreno torácico com saída espontânea de 250mL de LP. Em D9, por isolamento de S. pneumoniae serotipo 3 no LP por técnica de PCR, alterou-se antibioterapia endovenosa para amoxicilina/ácido clavulânico. Cumpriu um total de 9 doses de alteplase com melhoria progressiva do derrame, redução progressiva da oxigenoterapia com suspensão em D11 e remoção do dreno torácico em D12. Em D13 foi transferido para a unidade de pneumologia pediátrica, onde evolui favoravelmente, tendo tido alta para o domicílio em D15 com amoxicilina/ácido clavulânico oral durante mais 6 dias.

Serve o presente caso para destacar que, apesar de 62,3% dos casos de DIP em idade pediátrica ser causado por serotipos não incluídos na Pn13, justificando a introdução da vacina conjugada contra infeções por S. pneumoniae de 20 serotipos (Pn20) no PNV, ainda existe uma percentagem significativa de casos provocados por serotipos vacinais

CC 06

DISCINÉSIA CILIAR PRIMÁRIA E ESOFAGITE EOSINOFÍLICA – DUAS ENTIDADES SOBREPOSTAS OU UMA VIA INFLAMATÓRIA COMUM?

Lara Margarida Navarro[1]; Joana Vilaça[1]; Telma Barbosa[2]; Marta Ribeiro Silva[1]; Carla Moreira[1]; Augusta Gonçalves[1]
[1]Hospital de Braga; [2]CMIN

Introdução: A discinésia ciliar primária (DCP) é uma doença genética rara, clinicamente heterogénea, caracterizada por alterações estruturais e/ou funcionais dos cílios, que comprometem a clearance muco-ciliar das vias aéreas.
Por outro lado, a Esofagite Eosinofílica (EEo) é uma doença crónica caracterizada por sintomas de disfunção e inflamação esofágica, com infiltração de eosinófilos na mucosa.
Apesar de, até à data, não existir uma correlação descrita na literatura entre estas duas patologias, apresentamos um caso com sobreposição das mesmas.
Descrição: Adolescente de 14 anos, sexo masculino, antecedentes de pneumonia congénita no periodo neonatal, otites de repetição e duas intervenções cirurgicas por ORL aos 5 e 11 anos. PNV atualizado com anti-pneumocócica 13 e 23 valentes. Mãe com rinite alérgica e irmãos com sibilância recorrente.
Episódios de sibilância recorrente entre os 4 meses e os 6 anos, e desde os 2 anos com infeções das vias aéreas superiores de repetição. Medicado cronicamente com corticóide inalado e montelucaste, com adesão irregular ao tratamento.
Aos 8 anos, após 3 episódios de pneumonia durante o mesmo ano e por radiografia torácica com imagem persistente de infiltrado peri-hilar direito, realizou TC pulmonar que mostrou densificação com padrão micronodular no lobo inferior direito, compatível com impactação bronquiolar com secreções, e colapso do lobo médio com oclusão do brônquio e estenose do brônquio inferior direito. Realizou, ainda, TC dos seios perinasais que mostrava sinusite etmoidal e maxilar. Nessa altura, foi encaminhado para consulta de Pneumologia Pediátrica. Apresentava boa evolução estaturoponderal e exame objetivo sem alterações, nomeadamente auscultação pulmonar normal. Realizou dois testes de suor negativos, doseamento de imunoglobulinas normal, estudo de populações linfocitárias por citometria de fluxo sem alterações, hemograma sem eosinofilia (300/uL), provas funcionais respiratórias com FEV-1 normal com resposta significativa ao broncodilatador (>20%), testes cutâneos para alergénios negativos, broncofibroscopia com LBA que mostrou abundantes secreções purulentas e espessas na traqueia, carina e árvore brônquica direita, que obstruíam parcialmente o lobo médio. Isolamento de Haemophilus Influenzae e Streptococcus pneumoniae no microbiológico de secreções, pesquisa de Mycobacterium tuberculosis negativa. Progrediu na investigação com a realização do estudo de ciliopatias que confirmou DCP por microscopia eletrónica e estudo genético. Aos 12 anos, a TC pulmonar mostrou bronquiectasias cilíndricas difusas e atelectasia completa do lobo médio. Atualmente sob terapêutica com budesonido + formoterol inalados, que cumpre de forma irregular, azitromicina 3 vezes por semana, cinesiterapia respiratória e drenagem diária de secreções.
Durante o seguimento, com 9 anos, iniciou queixas de impactação alimentar e engasgamentos frequentes, tendo sido realizado o diagnóstico de EEo. Atualmente medicado com budesonido orodispersível, com controlo clínico e histológico.
Conclusão: O diagnóstico concomitante de DCP e EEo não é comum.
Apesar de não haver uma correlação direta descrita na literatura, sabe-se que a DCP condiciona infeções respiratórias de repetição e consequentemente um estado inflamatório crónico, que pode alterar a resposta imunológica favorecendo vias inflamatórias comuns à EEo como a resposta por linfócitos Th2. Por outro lado, a DCP pode estar associada ao aumento do refluxo gastroesofágico, desencadeando inflamação da mucosa esofágica, o que facilita a infiltração por eosinófilos.
A predisposição para a atopia pode também ser um fator comum que se associa às duas patologias.

RESUMOS | POSTERS

PO 01

PNEUMOTÓRAX HIPERTENSIVO ESPONTÂNEO EM CRIANÇA – QUANDO SUSPEITAR DE DOENÇA SISTÉMICA

Carolina Simão[1]; Ema Freitas[2]; Pedro Morais[2]; Paulo Calvinho[3]; Rui Alves[2]; Ana Casimiro[2]
[1]Hospital do Divino Espírito Santo, Ponta Delgada; [2]Centro Hospitalar Lisboa Central / Hospital Dona Estefânia; [3]Centro Hospitalar de Lisboa Central, EPE / Hospital de Santa Marta

Introdução: A síndrome DICER1 é uma condição genética rara que predispõe ao desenvolvimento de tumores, tanto benignos quanto malignos, principalmente em crianças e adolescentes. Esta síndrome é causada por mutações no gene DICER1. Este desempenha um papel crucial na biogénese de microRNAs, reguladores importantes da expressão genética.
O tumor mais característico da síndrome DICER1 é o blastoma pleuropulmonar (PPB), um tumor pulmonar primário que ocorre predominantemente em crianças abaixo dos seis anos. A sobrevida global de cinco anos varia de 53% a 100%, dependendo do tipo.
Além do PPB, a síndrome DICER1 está associada a outros tumores, incluindo o tumor de células de Sertoli-Leydig do ovário, nefroma quístico, bócio multinodular, carcinoma da tiróide e sarcoma anaplásico do rim. No sistema nervoso central, as manifestações incluem blastoma pituitário, pineoblastoma, meduloepitelioma do corpo ciliar e sarcoma primário do sistema nervoso central.
O diagnóstico da síndrome DICER1 é feito através da identificação de mutações no gene DICER1. A vigilância clínica contínua é recomendada para as pessoas afetadas e para os familiares. A abordagem inclui exames de imagem regulares para detectar tumores em fases iniciais. Os quistos pulmonares devem ser operados se forem de grande volume ou apresentarem sinais de malignidade.
Descrição: Criança de 2 anos, do sexo feminino, fruto de gravidez vigiada com ecografias fetais normais, sem antecedentes pessoais de relevo. Recorreu ao serviço de urgência (SU) com sintomas respiratórios com uma semana de evolução acompanhada de uma diminuição do murmúrio vesicular nos 2/3 inferiores do hemitórax direito. A radiografia de tórax demonstrava uma bolha gigante nessa localização. Analiticamente, leucócitos 7.400/mcL, neutrófilos 2.200/mcL e PCR 11.2 mg/L. A pesquisa de vírus respiratórios foi positiva para VSR e rinovírus. A tomografia computorizada de tórax demonstrou um pneumotórax à direita multisseptado e um quisto na língula com 1 cm de diâmetro.
Durante a permanência no SU verificou-se um agravamento clínico com taquicardia e hipoxémia. Realizou nova radiografia de tórax que mostrou agravamento do pneumotórax com desvio para a esquerda das estruturas do mediastino. Foi encaminhada para a sala de reanimação onde foi realizada drenagem do pneumotórax com agulha pela equipa de cirurgia pediátrica, com saída de ar ectópico. No entanto, apesar deste procedimento, houve agravamento do pneumotórax ao final do dia, motivo pelo qual foi decidido colocação de dreno torácico no bloco operatório.
Durante o internamento o caso foi discutido entre a cirurgia pediátrica e a cirurgia torácica e decidido realizar ressecção segmentar

atípica do lobo superior direito.
A anatomia patológica descreveu presença de volumosas bolhas enfisematosas subpleurais e fibrose da pleura visceral. Não observou granulomas nem alterações sugestivas de malformação congénita das vias aéreas pulmonares (CPAM).
A investigação analítica específica não revelou alterações, nomeadamente função tiroideia, alfa-1-antitripsina, neuro-enolase específica e receptor do peptídeo libertador de gastrina (ProGRP). As ecografias abdominal, pélvica e tiroideia também foram normais. O teste genético demonstrou uma variante patogénica heterozigótica no gene DICER1 (c.5320C>T p.(Gln1774Ter)).
Seis meses após a cirurgia, a criança encontra-se assintomática, mas mantém uma discreta diminuição do murmúrio vesicular no hemitórax direito. Aguarda testes de função pulmonar e continua a ser acompanhada regularmente em consultas hospitalares.
Conclusão: A apresentação inicial deste caso poderia sugerir doença local, como enfisema lobar congénito, no entanto o quisto contralateral e intraparenquimatoso levantou a suspeita de doença sistémica. Ao contrário da CPAM, a cirurgia é fundamental nesta síndrome.
Em resumo, a síndrome DICER1 é uma condição genética rara que predispõe ao desenvolvimento de vários tumores cuja identificação precoce é essencial para a redução da morbimortalidade.

Referências:

1 Caroleo AM, De Ioris MA, Boccuto L, et al. DICER1 Syndrome and Cancer Predisposition: From a Rare Pediatric Tumor to Lifetime Risk. Front Oncol. 2021;10:614541. Published 2021 Jan 21.
2 González IA, Stewart DR, Schultz KAP, Field AP, Hill DA, Dehner LP. DICER1 tumor predisposition syndrome: an evolving story initiated with the pleuropulmonary blastoma. Mod Pathol. 2022;35(1):4-22.
3 de Kock L, Priest JR, Foulkes WD, Alexandrescu S. An update on the central nervous system manifestations of DICER1 syndrome. Acta Neuropathol. 2020;139(4):689-701.

PO 02

ACHADOS RADIOLÓGICOS QUE PERSISTEM ALÉM DA CLÍNICA

Sofia Ferreira Carvalho[1]; Patrícia Vaz Silva[2]; Maria Manuel Zarcos[1]
[1]Centro Hospitalar de Leiria / Hospital de Santo André; [2]Centro Hospitalar e Universitário de Coimbra, EPE / Hospital Pediátrico de Coimbra

Introdução: A radiografia torácica, realizada em contexto de infeção respiratória, pode revelar alterações que, muitas vezes, não estão diretamente relacionadas com a condição clínica apresentada. Quando essas alterações persistem ou quando não se explicam completamente pela clínica inicial, é fundamental que seja realizada uma investigação adicional para excluir condições subjacentes significativas. Relatamos dois casos clínicos de adolescentes com achados radiológicos incidentais detetados em radiografia torácica realizada em contexto de infeção respiratória.
Descrição: Caso 1: Adolescente de 15 anos, trazido à urgência por tosse produtiva, matinal, com 1 mês de evolução, ocasionalmente associada a sensação de dificuldade respiratória. A radiografia torácica revelou imagem uma hipotransparência homogénea arredondada junto ao bordo cardíaco direito. Após tratamento com azitromicina e corticoterapia, repetiu-se a radiografia, que permaneceu inalterada. A tomografia computorizada (TC) torácica identificou uma formação hipervascular de 44x29mm, compatível com uma malformação vascular pulmonar, tendo sido encaminhado para cardiologia. A angiografia por cateterismo confirmou o diagnóstico de Síndrome de Cimitarra, evidenciando retorno venoso parcial com veias pulmonares direitas a drenar para a VCI e anomalia do retorno venoso sistémico com veia ázigos a drenar na veia cava superior. A malformação venosa foi corrigida cirurgicamente com sucesso.
Caso 2: Adolescente de 14 anos, previamente saudável, trazido à urgência por tosse irritativa há 5 dias que desencadeava dor torácica. Referia história de infeção por Covid-19 no mês anterior. A radiografia torácica revelou pequena hipotransparência arredondada no

campo superior do hemitórax direito. Após tratamento com azitromicina, repetiu a radiografia que se manteve sobreponível. A TC torácica identificou a presença de lobo ázigos à direita, uma variante anatómica benigna, não exigindo qualquer intervenção além do seguimento clínico habitual.

Conclusão: A identificação de anomalias pulmonares estruturais em exames radiológicos de rotina implica uma investigação posterior para otimizar a abordagem terapêutica e/ou a orientação clínica. O lobo da veia ázigos é uma variante anatómica pulmonar benigna sem repercussão clínica. Por outro lado, o Síndrome de Cimitarra é uma malformação vascular pulmonar complexa e rara, que frequentemente está associada a outras anomalias cardiovasculares e pulmonares, e requer um diagnóstico preciso, devido ao potencial impacto hemodinâmico e necessidade de intervenção cirúrgica. Uma avaliação multidisciplinar é fundamental para garantir um seguimento adequado destes casos.

PO 03

TUBERCULOSE PULMONAR EM LACTENTE: UM DESAFIO DIAGNÓSTICO

Rita Salgueiro; Catarina Francisco; Joana Filipe Ribeiro; Alexandra M. Rodrigues; Maria Isabel González; Rita S. Oliveira

Unidade Local de Saúde da Guarda, EPE / Hospital Sousa Martins

Introdução: A tuberculose (TB) é uma doença infetocontagiosa causada por Mycobacterium tuberculosis (MTC) e transmitido por via inalatória. A forma pulmonar é a mais frequente na pediatria. A abordagem diagnóstica deverá ser sistematizada de acordo com 3 etapas: anamnese e exame físico detalhados; estudo imagiológico; investigação para identificação/isolamento do agente.

Os últimos dados a nível nacional apontam para 58 casos de TB diagnosticada em crianças até aos 5 anos entre 2020 e 2022, que constitui 4% dos casos no total.

Descrição: Lactente de 6 meses, saudável, com plano nacional de vacinação atualizado sem vacina do bacilo Calmette–Guérin, recorreu ao Serviço de Urgência por tosse seca há 15 dias, por vezes emetizante. Associadamente, rinorreia anterior, noção materna de respiração ruidosa e recusa alimentar parcial. Apresentava um ganho ponderal insuficiente, com média de 6g/dia em 2 meses. Sem outra sintomatologia, nomeadamente febre ou sintomas sistémicos.

À entrada, apresentava-se com bom estado geral, saturação de oxigénio de 97% e discreta tiragem intercostal, sem mais sinais de dificuldade respiratória. À auscultação, apresentava diminuição do murmúrio vesicular da metade inferior do hemitórax à direita, sem ruídos adventícios.

A radiografia de tórax revelou hipotransparência do lobo inferior direito, realizando ecografia torácica: “hepatização de parênquima pulmonar lobar inferior direito, sugestivo de consolidação pulmonar, coexistindo lâmina de derrame pleural ipsilateral (3mm)”. O estudo analítico revelou leucocitose marcada (31.000/uL) com predomínio neutrofílico (70%) e proteína C reativa de 13,77mg/dl. Foi assumida pneumonia do lobo inferior direito com derrame e iniciado ceftriaxone na dose 100mg/kg/dia em regime de internamento.

Ao 8º dia de antibioterapia (ATB), a radiografia era sobreponível. Assim, realizou estudo analítico alargado, incluindo gasometria venosa, Interferon Gama Release Assay (IGRA), pesquisa de doença de armazenamento e teste do suor, tendo-se o IGRA revelado positivo ao 10º dia de ATB. Foi detetado por Reação em Cadeia da Polimerase, o complexo MTC, confirmando-se um caso de TB pulmonar ativa.

Decidiu-se o início de tuberculostáticos em internamento. Teve alta ao 24º dia de internamento com melhoria clínica e analítica e foi orientado para consulta de pneumologia pediátrica em hospital diferenciado e com instruções para aguardarem no domicílio o contacto de Saúde Pública para rastreio dos familiares.

Concluiu-se que o contacto identificado se tratou de primo em 2º grau, emigrado e que regressou a Portugal, e posteriormente foi diagnosticado com TB pulmonar e internado cerca de um mês. Tanto o pai como a mãe do

lactente revelaram-se negativos.
Cumpriu a terapêutica tripla durante 4 meses e posteriormente dupla durante 12 meses, com remissão da doença ativa. Atualmente, apresenta bronquiectasias sequelares pós TB, com alguns episódios de infeções respiratórias sem necessidade de internamento. A nível ponderal, houve uma boa evolução, com recuperação do peso para o percentil habitual prévio.
Conclusão: O diagnóstico de TB pulmonar na criança é particularmente desafiante, sendo importante a conjugação de dados clínicos com fatores de risco e exames complementares de diagnóstico. Deve-se colocar esta hipótese em quadros de tosse persistente, sobretudo perante sintomas sistémicos e/ou perda ponderal.
Neste caso em concreto, destaca-se a morosidade no diagnóstico por desconhecimento de contexto epidemiológico, posteriormente descoberto, e de se tratar de um pequeno lactente cujo sinais e sintomas são mais inespecíficos e com diagnósticos diferenciais mais comuns.

PO 04

HEMOPTISES EM ADOLESCENTE: AS CAUSAS RARAS TAMBÉM EXISTEM

Mariana Sousa Santos[1]; Filomena Santos[2]; Ana Manuela Silva[3]; Raquel Penteado[3]; Teresa Reis Silva[3]; Nadia Laezza[3]; Joana Lopes[3]; Inês Luz[3]; Alexandra Dinis[3]; Miguel Félix[3]
[1]Centro Hospitalar de Leiria / Hospital de Santo André; [2]Centro Hospitalar do Médio Tejo, EPE / Unidade de Torres Novas; [3]Centro Hospitalar e Universitário de Coimbra, EPE / Hospital Pediátrico de Coimbra

Introdução: As hemoptises são pouco frequentes em idade pediátrica e quando ocorrem são habitualmente vestigiais, autolimitadas e no decorrer de infeções respiratórias. Perante hemoptises moderadas ou massivas deve inicialmente sempre ser feita referenciação e/ou discussão com a Pneumologia Pediátrica.
Descrição do caso: Adolescente do sexo feminino, 12 anos, trazida ao Serviço de Urgência do hospital da área de residência por episódio súbito de tosse com saída de sangue vivo em grande quantidade, sem clínica de infeção respiratória, perda ponderal, sudorese noturna ou outra. Negava epistáxis e trauma. Tinha tido um primeiro episódio de tosse com expetoração raiada de sangue 6 meses antes, interpretado como fragilidade vascular em contexto de infeção das vias aéreas superiores, mantendo depois episódios esporádicos, em pequena quantidade.
À observação não apresentava dificuldade respiratória, SpO2 98% em ar ambiente, hemodinamicamente estável, com acessos de tosse frequentes com saída de sangue vivo em quantidade moderada e coágulos. Orofaringe e rinoscopia sem identificação de lesões sangrantes. Restante exame objetivo, incluindo auscultação pulmonar, sem alterações.
Administrado ácido tranexâmico e realizada avaliação analítica que mostrou hemoglobina 12,6 g/dL, leucócitos 9000/uL, plaquetas 328.000/uL, LDH 196 U/L, coagulação, função renal, ionograma e função hepática sem alterações. Radiografia de tórax “sem alterações de relevo”.
Transferida para hospital terciário para avaliação por Otorrinolaringologia, cuja observação não identificou causa, ficando internada para vigilância.
Nas horas seguintes manteve acessos de tosse com vestígios de sangue, seguidos de novo episódio de hemoptises moderadas. Hemograma de controlo nessa altura mostrou hemoglobina de 11,6g/dL. Radiografia de tórax com hipotransparência triangular retrocardíaca, heterogénea. Angio-TC mostrou uma imagem de formação endobrônquica, sólida, no lúmen do brônquio lobar inferior esquerdo, com cerca de 26x18mm, realçando após a administração de contraste endovenoso, levantando a suspeita de lesão neoplásica. Realizou broncofibroscopia diagnóstica, com visualização de massa arredondada de aspeto regular e coloração esbranquiçada/acinzentada, na emergência do brônquio lobar inferior esquerdo, ocupando praticamente a totalidade do lúmen, sem hemorragia ativa. Realizada biópsia, cujo estudo anatomopatológico e imunohistoquímico permitiu o diagnóstico de tumor carcinoide (forte imunoexpressão de cromogranina, sinaptofisina, CD56 e TTF1).

Realizada PET para estadiamento, com análogo da somatostatina (DOTANOC-Ga68), consistente com tumor carcinoide endobrônquico à esquerda e sem evidência de outras localizações, nomeadamente ganglionares.
Atualmente assintomática, aguarda tratamento cirúrgico a curto prazo.
Conclusão: A maioria das causas de hemoptises em crianças são fáceis de identificar, muitas vezes autolimitadas, e associadas a patologias frequentes de baixa gravidade.
Apesar de raras em idade pediátrica, as lesões tumorais podem estar na base de um quadro de hemoptises, sendo os tumores neuroendócrinos (como o carcinoide) um dos exemplos.
Estes tumores, quando localizados e de origem brônquica primária, são habitualmente passíveis de tratamento por excisão cirúrgica total. Para o bom prognóstico nestas circunstâncias contribuem um índice de suspeição elevado, bem como uma abordagem diagnóstica e plano terapêutico efetuados de forma estruturada e multidisciplinar.

PO 05

UM CASO DE SIBILÂNCIA PERSISTENTE EM IDADE PEDIÁTRICA – UM ACHADO INESPERADO

Inês Medeiros de Carvalho; Carolina Simão; Marta Mendonça; Joana Fortuna; Juan Gonçalves
Hospital Divino Espirito Santo de Ponta Delgada

Introdução: A paresia diafragmática congénita (PDC) resulta da disfunção do nervo frénico que, na maioria dos casos, é causada por trauma no parto ou no contexto de cirurgia cardiotorácica. A sintomatologia é variável, podendo ocorrer no período neonatal, e ter como consequência a insuficiência respiratória. São outros sinais e sintomas comuns a elevação assimétrica do tórax, dificuldade na retirada de ventilação mecânica, atelectasia pulmonar e infeções pulmonares de repetição. A ecografia é o exame gold standard para o diagnóstico sendo fundamental para uma abordagem eficaz. A eventração diafragmática (ED), por sua vez, é uma anomalia congénita caracterizada por adelgaçamento/substituição das fibras musculares do diafragma por tecido fibroso. Diferencia-se da PDC, por manter a integridade do nervo frénico, não comprometendo a função muscular. Clinicamente, ambas podem causar dificuldade respiratória, mas a parésia tem maior risco de evoluir para insuficiência respiratória grave. Este caso clínico descreve a marcha diagnóstica e terapêutica de um lactente com 6 meses com sibilância persistente desde os 4 meses.
Descrição do caso clínico: Lactente de 6 meses, com antecedentes de prematuridade borderline (36s+4d). Parto eutócico não traumático, Índice de Apgar 8/9/9. Teve dificuldade respiratória transitória com necessidade de oxigenoterapia à face na 1ª hora de vida, com alta ao 3º dia de vida. Aos 4 meses, recorreu ao serviço de urgência de Pediatria por respiração sibilante, tendo sido diagnosticado com bronquiolite aguda. Foi medicado com corticoterapia (CCT) inalada, com melhora parcial. Foi reavaliado em ambulatório, mantendo sibilância persistente e polipneia. Foi efetuado ajuste terapêutico de CCT inalada e azitromicina oral. Por perda de seguimento foi apenas reavaliado aos 6 meses, apresentando agravamento dos sinais de dificuldade respiratória, com maior cansaço na alimentação. À observação apresentava murmúrio vesicular mantido, sibilos expiratórios e tiragem infra-costal. Radiografia torácica com elevação da hemicúpula diafragmática direita (HDD). Pela persistência dos sintomas decidido internamento. Do estudo etiológico a destacar ecografia cardíaca com função normal mas compressão externa das cavidades direitas; ecografia torácica com elevação diafragmática, sem evidência de consolidação pulmonar. Efetuou ainda tomografia computadorizada que confirmou elevação exagerada da HDD, atelectasia subsegmentar do LID e LSD e densificação em vidro despolido bibasal, com alterações obstrutivas das pequenas vias aéreas. Durante o internamento realizado ajuste de terapêutica com CCT, broncodilatadores inalados e iniciou antibioticoterapia com amoxicilina e ácido clavulânico. Manteve-se sem necessidade de oxigénio, com melhoria

progressiva. Após discussão com centro de referência, decidida abordagem conservadora. Aos 14 meses internado durante 10 dias por pneumonia à direita complicada de derrame pleural ligeiro, com isolamento de rinovírus nas secreções respiratórias e necessidade de oxigénio por óculos nasais durante 7 dias. Cumpriu 10 dias de vancomicina, ceftriaxone e CCT EV. Manteve seguimento em ambulatório, estando aos 24 meses assintomático, com desenvolvimento estaturo-ponderal e psicomotor adequados. O tratamento foi ajustado para redução gradual da corticoterapia inalada.

Conclusão: Este caso destaca a importância de uma abordagem multidisciplinar na avaliação de sibilância persistente em lactentes. A PDC, embora rara, deve ser considerada no diagnóstico diferencial, especialmente em casos com alterações radiográficas sugestivas. Na maioria dos casos, a evolução é favorável, com resolução após o 1º ano de vida. A ED, embora distinta, pode apresentar um quadro clínico semelhante e deve ser incluída no diagnóstico diferencial. Por vezes pode ser necessário uso de ventilação não invasiva noturna e em casos extremos intervenção cirúrgica, sendo crucial o adequado diagnóstico e referenciação atempada, de forma a não escapar situações potencialmente mais graves que interferem no crescimento e qualidade de vida destes utentes. Este relato reforça ainda a relevância da ecografia torácica como ferramenta diagnóstica e da monitorização clínica rigorosa na abordagem destas crianças.

PO 06

TUBERCULOSE – UMA SÉRIE DE CASOS

Inês Oliveira Viegas; Daniela Paiva Catalão
e Maria Manuel Zarcos
Unidade Local de Saúde da Região de Leiria

Introdução: A infeção por Mycobacterium tuberculosis tem vindo a ter um declínio na sua incidência, no entanto, no ano de 2022, identificaram-se 1518 casos de tuberculose em Portugal. Dada a sua contagiosidade e risco de doença grave, é importante ter em consideração os fatores de risco e sintomas que possam ser sugestivos desta doença.

Descrição: Caso 1: Adolescente do sexo masculino, 14 anos, natural do Brasil, a residir em Portugal há um ano. Programa Nacional de Vacinação atualizado com BCG. Recorre ao serviço de urgência por quadro de tosse irritativa uma semana antes e febre com 48 horas de evolução. Referia perda ponderal no último mês. Sem contexto epidemiológico conhecido. Tinha aspeto emagrecido e auscultação pulmonar com discreta assimetria da ventilação nos vértices pulmonares. Realizou radiografia do tórax que mostrou hipotransparência heterogénea do terço superior do campo pulmonar direito, com duas lesões arejadas. Hemograma com linfocitose e monocitose, proteína C reativa 132.6 mg/dL, hemoglobina 10.6 g/dL, velocidade de sedimentação 67 mm/h. Decidido internamento com medidas de isolamento para colheita de suco gástrico tendo o exame direto sido positivo para BAAR, assim como a PCR para Mycobacterium tuberculosis e o exame cultural. A TC torácica mostrou opacificação difusa do lobo superior direito com cavitações, a maior de 3 cm. Fez terapêutica com quatro tuberculostáticos. Teve alta, sendo reavaliado em consulta com melhoria radiológica e normalização do estudo analítico

Caso 2: Adolescente do sexo feminino, 15 anos, com programa nacional de vacinação com BCG. Recorreu ao serviço de urgência por febre com sete dias de evolução, tosse persistente e astenia. Na auscultação pulmonar tinha murmúrio vesicular diminuído na base direita. Realizou radiografia do tórax com hipotransparência heterogénea dos dois terços inferiores do campo pulmonar direito. Analiticamente com linfocitose, proteína C reativa 143.5 mg/dL. Realizou em internamento exame da expetoração com identificação de Mycobacterium tuberculosis por PCR, pelo que iniciou antibacilares. TC torácica mostrou condensação do lobo inferior direito e bolhas de cavitação do lobo superior e inferior direito. Em reavaliação um mês depois, normalização do estudo analítico, com melhoria radiográfica, mas mantendo positividade para Mycobacterium na expetoração, que negativou após três meses de terapêutica.

Caso 3: Adolescente do sexo feminino, 13 anos, nacionalidade Brasileira, em Portugal há um ano e meio. Recorreu ao serviço de urgência por dor torácica associada a tosse arrastada. Negava febre. Com perda ponderal no último mês. Contacto com familiar com tuberculose no Brasil. Realizada radiografia do tórax com hipotransparência do campo esquerdo com cavitações. Analiticamente sem leucocitose, mas com linfocitose e monocitose, proteína C reativa 24.4 mg/dL. A pesquisa de Mycobacterium tuberculosis na expetoração foi positiva e foi iniciada terapêutica tuberculostática. Reavaliada em consulta duas semanas após, tendo realizado TC torácica com lesão cavitada no lobo superior esquerdo, associada a área de densificação com broncograma aéreo e várias bronquiectasias, aspectos compatíveis com tuberculose cavitada.
Em todos os casos foi realizado notificação SINAVE e foram encaminhados para seguimento no CDP, onde foi feito rastreio de contactos.
Conclusão: As bacilocospias são frequentemente positivas na adolescência, havendo por isso um risco aumentado de contagiosidade. Com o aumento da imigração poderá vir a verificar-se um aumento destes casos, sendo assim fundamental que as políticas de saúde pública levem em consideração a realidade dos adolescentes migrantes. A compreensão das especificidades desse grupo é fundamental para o controle eficaz da doença.

PO 07

UM CASO CLÍNICO DE TUBERCULOSE CUTÂNEA EM IDADE PEDIÁTRICA – UM ACHADO INESPERADO

Ana Viveiros; Joana Fortuna; Alexandra Carreiro; Carlos Pavão; Juan Gonçalves
Hospital do Divino Espírito Santo

A tuberculose cutânea é uma manifestação extra-pulmonar pouco frequente da infeção pela bactéria Mycobacterium tuberculosis (<2% dos casos). A maioria dos casos resulta da disseminação por continuidade ou por via hematogénica a partir de um foco infecioso endógeno. A inoculação de Mycobacterium tuberculosis através da pele ocasionalmente resulta em infeção. O exame cultural representa o exame gold standard para confirmação de infeção ativa. Outros exames contribuem para a avaliação como a histopatologia, prova tuberculínica, Interferon Gamma Release Assay (IGRA) e a genotipagem por Polymerase Chain Reaction (PCR).
Descreve-se o caso de uma adolescente de 11 anos com antecedentes de rinite alérgica. Referenciada à consulta de cirurgia geral por tumefação ao nível da face lateral do deltóide direito em crescimento com cerca de 1 ano de evolução, coincidente com o local de inoculação da vacina do Papiloma Vírus Humano (HPV). A vacina BCG teria sido administrada ao nascimento no braço contralateral. A ecografia dos tecidos moles revelou coleção transfacial de aspeto inflamatório de paredes espessadas, com cerca 18x11mm de maiores eixos. Realizada exérese da lesão e estudo anatomo-patológico que revelou granuloma epitelióide necrosante com células gigantes multinucleadas, com identificação de DNA de Mycobacterium Tuberculosis por técnica PCR. Não se obteve amostra para cultura. Exame micobacteriológico de secreções respiratórias sem identificação de bacilos ácido-álcool resistentes (BAAR). Da história epidemiológica, apurado contacto isolado e breve com uma criança assintomática cujo avô estaria internado por tuberculose. A criança manteve-se sempre sem sintomatologia respiratória, perda de peso ou sudorese. Telerradiografia de tórax sem alterações. Prova tuberculínica negativa. Avaliação analítica sem alterações de relevo, com velocidade de sedimentação de 11 mm/h. Assumida manifestação cutânea de tuberculose ativa, pelo que iniciou tratamento com terapêutica quádrupla com isoniazida, rifampicina, pirazinamida e etambutol durante 2 meses, seguido de terapêutica dupla com isoniazida e rifampicina durante 4 meses. Evolução clínica favorável, com boa tolerância à terapêutica e sem efeitos colaterais.
O escrofuloderma constitui a forma mais comum de tuberculose extra-pulmonar cutânea em idade pediátrica. Neste caso, a relação da lesão com a inoculação por vacina HPV e

ausência de outros sintomas associados contribuiu para o atraso diagnóstico. Este caso revela a importância de excluir a infeção por Mycobacterium Tuberculosis em lesões cutâneas de crescimento indolente.

PO 08

O PAPEL DA VENTILAÇÃO ALÉM DO PULMÃO: A PROPÓSITO DE UM CASO CLÍNICO

Sofia Catalão; Carlota Almeida; Vera C. Pinto; Vanessa Costa; Cristina Garrido; Lurdes Morais
Centro Hospitalar do Porto, EPE / Hospital Geral de Santo António

Introdução: A hipotonia em lactentes, que pode ou não estar presente desde o nascimento, tem etiologia num amplo espetro de patologias, entre as quais doenças neuromusculares, síndromes genéticas ou doenças metabólicas. Independentemente da causa, a abordagem inclui reabilitação e, quando existe comprometimento respiratório, a ventilação não invasiva (VNI) assume um papel crucial, permitindo melhorar a função pulmonar e diminuir o gasto energético, otimizando a evolução ponderal e o desenvolvimento psicomotor.
Descrição: Lactente do sexo feminino com restrição do crescimento intrauterino (RCIU) no 3º trimestre e hipotonia desde o nascimento, com necessidade de nCPAP nos primeiros 3 dias de vida. Internada aos 5 meses de idade, por quadro de dificuldade respiratória em contexto de infeção respiratória febril a SARS-CoV-2. No exame, à admissão, apresentava sinais de dificuldade respiratória (SDR) moderados, sem hipoxemia, crepitações dispersas à auscultação pulmonar e hipotonia axial exuberante, sem controlo cervical. Inicialmente, adaptada a cânulas de alto fluxo, no entanto, por persistência do SDR e intolerância ao esforço, sem evidência de alterações a nível do parênquima pulmonar, foi adaptada a VNI. Foi feito ajuste nutricional e iniciou fisioterapia e terapia da fala regulares. Durante o internamento, verificou-se não só melhoria do ponto de vista respiratório, mas também ganho de aquisições motoras e aumento ponderal. No estudo etiológico exaustivo realizado, foi detetada uma variante patogénica no gene QRICH1, associada à síndrome Ververi-Brady.
Conclusão: A síndrome de Ververi-Brady é uma entidade rara, com poucos casos descritos, que se caracteriza por hipotonia, dismorfias craniofaciais, má progressão ponderal e atraso do desenvolvimento, sem patologia pulmonar associada. Com este caso, os autores pretendem alertar para o papel crucial da VNI em doentes com hipotonia, sem patologia respiratória primária. Além de diminuir o risco de infeções respiratórias potencialmente graves, a VNI permite reduzir o gasto energético associado ao esforço respiratório. Permite, ainda, otimizar o desenvolvimento, o crescimento e evolução ponderal, melhorando assim a qualidade de vida dos doentes e seus cuidadores.

PO 09

PNEUMONIA COMPLICADA COM PNEUMATOCELE: UMA AMEAÇA INESPERADA NUMA CRIANÇA SAUDÁVEL

Francisca de Abreu e Cunha; Ana Catarina Monteiro; Francisca Vilas Boas; Ana Lúcia Cardoso; Manuel Ferreira-Magalhães; Carolina Fraga; Inês Cascais; Vanessa Costa
Centro Hospitalar do Porto, EPE / Hospital Geral de Santo António

Introdução: A pneumonia necrotizante é uma das principais complicações da pneumonia bacteriana adquirida na comunidade, podendo evoluir para quadros potencialmente graves. O diagnóstico e terapêutica céleres são essenciais para diminuir o risco de complicações e sequelas a longo prazo.
Descrição: Lactente do sexo masculino, 15 meses, sem antecedentes de relevo e com programa nacional de vacinação atualizado. Levado ao Serviço de Urgência por febre com 9 dias de evolução associada a recusa alimentar, vómitos esporádicos e noção de dificuldade respiratória. À admissão, apresentava mau estado geral, sinais de dificuldade respiratória (SDR) grave e à auscultação pulmonar a destacar crepitações no hemitórax esquerdo. Analiticamente, com elevação dos parâmetros inflamatórios, anemia (8,3 g/

dL), trombocitopenia (10.000/uL) e hiperlactacidemia (4,4 mmol/L). Foi realizada radiografia torácica com área hipotransparente à esquerda compatível com condensação tendo sido iniciada antibioterapia endovenosa. Por agravamento do estado geral com instabilidade hemodinâmica e insuficiência respiratória foi transferido para o Serviço de Cuidados Intensivos para início de ventilação não invasiva (VNI). A TC torácica evidenciou pneumonia necrotizante extensa bilateralmente com derrame pleural organizado e presença de pneumatoceles. Nas secreções respiratórias foram identificados o S. pneumoniae e H. influenzae. Durante o internamento, manteve necessidade de VNI durante 10 dias, foi instituída antibioterapia de largo espectro e teve necessidade de diversas transfusões de eritrócitos e plaquetas. A par do quadro infeccioso destaca-se a ocorrência de pneumotórax recorrente à direita e o desenvolvimento de exantema extenso inespecífico. Foi realizado estudo imunológico, prova de suor, avaliação cardíaca e broncofibroscopia que não revelaram alterações de relevo. Tem em curso estudo genético. Teve alta após 34 dias orientado para consulta para investigação adicional.

Conclusão: O tratamento da pneumonia necrotizante com evolução para pneumatocele requer antibioterapia prolongada, associado a otimização da ventilação e possível abordagem cirúrgica. A presença de pneumatoceles, particularmente se múltiplos e bilaterais, é rara pelo que se salienta a importância do acompanhamento a longo prazo destes doentes de forma a excluir patologias primárias que justifiquem a gravidade do quadro. Adicionalmente, urge a necessidade de estabelecer normas de orientação clínica que permitam diagnósticos precoces, terapêutica otimizada e seguimento adequado para melhor prognóstico.

Organização

SOCIEDADE PORTUGUESA DE PNEUMOLOGIA PEDIÁTRICA E DO SONO

Sponsors

ACAILGÁS | AstraZeneca | Linde | NIPPON GASES Healthcare

Pfizer | sanofi | VitalAire

Secretariado

admédic+

ORGANIZAÇÃO E SECRETARIADO DE EVENTOS

clara.malta@admedic.pt
www.admedic.pt