

# 209°

Reunião da Sociedade Portuguesa  
de **GINECOLOGIA**

## *A Ginecologia em Tempo de IA*

05 e 06 junho 2026

Hilton Porto Gaia, Vila Nova de Gaia

04 de junho | CURSOS PRÉ-REUNIÃO

### PROGRAMA

# 209°

Reunião da Sociedade Portuguesa  
de **GINECOLOGIA**

**A Ginecologia em Tempo de IA**



## CURSOS PRÉ-REUNIÃO

Quinta-feira | 4 de junho de 2026

13:00h Abertura do Secretariado

14:00-18:00h

### CURSO 1

#### Suturas em laparoscopia

Coordenadores: Filipa Osório, Hélder Ferreira e Sara Campos

Monitores: Ana Andrade, Maria Inês Sousa, Tânia Barros e Tiago Meneses

14:00-17:30h

### CURSO 2

#### Avaliação ecográfica na endometriose

Patrocínio



GEDEON RICHTER  
Health is our mission

14:00-14:15h

Abertura do curso

Ana Sofia Fernandes, Ângela Rodrigues e Dusan Djokovic

14:15-15:00h

#### Avaliação do compartimento médio – Adeniose e endometrioma

Moderadoras: Alexandra Meira e Patrícia Pinto

Palestrante: Dusan Djokovic

15:00-15:45h

#### Avaliação do compartimento anterior

Moderadora: Inês Reis

Palestrante: Ângela Rodrigues

15:45-16:30h

#### Avaliação do compartimento posterior

Moderadora: Natacha Sousa

Palestrante: Ana Sofia Fernandes

16:30-16:45h

Coffee break

16:45-17:30h

#### Casos clínicos

Moderadores: Ana Sofia Fernandes, Ângela Rodrigues e Dusan Djokovic

Palestrantes: Alexandra Meira, Inês Reis, Natacha Sousa e Patrícia Pinto

17:30h

Encerramento do curso

14:00-18:00h

### CURSO 3

#### **IA aplicada à Ginecologia: Da promessa à realidade**

Coordenadoras: Cristina Nogueira-Silva, Fernanda Águas e Maria João Carvalho

##### **Objetivos do curso**

Este curso será eminentemente prático. Com uma abordagem aplicada e orientada para o dia-a-dia, mostrar-se-á como usar estas novas ferramentas no quotidiano profissional.

No final do curso, os formandos deverão:

- Compreender os conceitos essenciais de inteligência artificial;
- Conhecer aplicações atuais e futuras na prática clínica, investigação, ensino e comunicação científica
- Aprender a utilizar ferramentas de IA para revisão e escrita científica, síntese e construção de apresentações
- Desenvolver competências básicas de *prompt engineering*

**Nota:** participantes deverão levar portátil (para componente *hands-on*)

14:00-14:15h

Sessão de Abertura  
Fernanda Águas

14:15-14:35h

**IA como oportunidade: Os conceitos que todos devem saber**  
Dalila Alves Durães

14:35-15:15h

**Tornar a medicina novamente mais humana: Escrever menos, cuidar melhor!**  
Catarina Martinho

15:15-16:00h

**LLMs e *prompt engineering*: ABC para ginecologistas**  
Nuno Osório

16:00-16:30h

Coffee break

16:30-17:10h

**Pesquisa e revisão da literatura científica: IA o nosso novo parceiro na investigação**  
Bernardo Sousa-Pinto

17:10-17:50h

**Da ideia ao slide: Ferramentas de IA**  
Miguel Oliveira

17:50-18:00h

Sessão de Encerramento

# 209°

Reunião da Sociedade Portuguesa  
de **GINECOLOGIA**

**A Ginecologia em Tempo de IA**



## REUNIÃO

Sexta-feira | 5 de junho de 2026

- 08:00h Abertura do Secretariado
- 09:00-09:15h **SESSÃO DE ABERTURA**  
Fátima Faustino, José Reis e Carlos Veríssimo
- 09:15-09:45h **CONFERÊNCIA 1**  
**Saúde, planeta e IA**  
Moderadoras: Fátima Faustino e Fernanda Águas  
Palestrante: Pedro Gouveia
- 09:45-10:15h **CONFERÊNCIA 2**  
**A perspetiva do ginecologista em tempo de inteligência artificial**  
Moderadores: Fernanda Geraldes e Carlos Veríssimo  
Palestrante: Fátima Faustino

SALA A

- 09:15-10:15h **COMUNICAÇÕES ORAIS I**  
Moderadoras: Tânia Ascensão e Joana Belo  
**CO 01 - CO 07**
- 10:15-10:45h Coffee break
- 10:45-12:00h **SESSÃO 1**  
**IA em Ginecologia**  
Moderadores: José Reis e Irina Ramilo  
**Erro médico e regulamentação na prática clínica**  
Margarida Martinho  
**Podemos confiar nos algoritmos de IA?**  
Tiago Taveira-Gomes  
**Aplicação da IA em Medicina da Reprodução**  
Ricardo Santos

10:45-12:00h

**SESSÃO DOS NÚCLEOS SPG**

Moderadoras: Joana Belo, Tânia Ascensão e Carla Rodrigues

**Núcleo de Ginecologia da Infância e Adolescência****Pode a IA melhorar os resultados em SSR dos adolescentes?**

Daniela David

**Núcleo de Medicina Sexual****Bloqueadores da puberdade nos trans masculinos**

Teresa Borges

**Núcleo de Mama****Impacto da gravidez e amamentação nas doenças da mama**

Bárbara Gomes

12:00-12:45h

**SIMPÓSIO 1****Abordagem da mulher pós-menopáusicas:****Sintomas vasomotores, osteoporose e novas estratégias terapêuticas**

Moderador: Cláudio Rebelo

Palestrante: Tiago Meirinhos



12:45-13:15h

**CONFERÊNCIA 3**

**O bloco operatório do futuro: Como a realidade virtual pode redefinir o ensino cirúrgico** | *The future operating room: How virtual reality is redefining surgical education*

Moderadores: Filipa Osório e Hélder Ferreira

Palestrante: Mariano Gimenez

13:15-14:30h

Almoço

14:30-15:15h

**SIMPÓSIO 2****Vacina do HPV – o momento é agora**


Palestrante: Cláudio Rebelo



15:15-15:45h

**CONFERÊNCIA 4****IA na cirurgia oncológica ginecológica**

Moderadores: Cristina Frutuoso e Hugo Gaspar

Palestrante: Ana Fagotti 

15:45-16:30h

### SIMPÓSIO 3

#### **Haverá um novo *gold standard* na contraceção oral?**

Moderadora: Fernanda Geraldes

#### **O Estrogénio importa: Consenso global sobre segurança, experiência da mulher e o futuro dos COCs**

Tânia Ascensão

#### **Satisfação em foco: Novos dados com E4/DRSP**

Carolina Gomes

SALA A

14:30-15:45h

### VÍDEOS

Moderadoras: Filomena Sousa e Lúcia Correia

15:45-16:15h

### **Vencedor Prémio SPG 2026**

16:30-17:00h

Coffee break

17:00-18:15h

### SESSÃO 2

#### **Decisões inteligentes na cirurgia ginecológica oncológica**

Moderadoras: Mónica Pires e Rita Sousa

#### **Estratégia no cancro do ovário: Atualização do papel da cirurgia**

Hugo Gaspar

#### **Cancro da vulva: Quando a cirurgia não é a melhor decisão**

Lúcia Correia

#### **Cirúrgica redutora de risco: Personalizar para proteger**

Marina Gomes

SALA A

17:00-17:30h

### **Vencedor Bolsa SPG 2026**

20:00h

Jantar de Palestrantes

# 209°

Reunião da Sociedade Portuguesa  
de **GINECOLOGIA**

**A Ginecologia em Tempo de IA**



**Sábado | 6 de junho de 2026**

08:30h Abertura do Secretariado

09:00-09:30h **CONFERÊNCIA 5**

**Algoritmos e risco trombótico na terapêutica hormonal: Podemos prevenir melhor?**

Moderadoras: Ana Fatela e Teresa Mascarenhas

Palestrante: Manuel Santos

09:30-10:45h **SESSÃO 3**

**IA na Menopausa – Mudança real na prática clínica?**

Moderadoras: Maria João Carvalho e Fernanda Geraldes

**Estratificação de risco individual na terapêutica hormonal**

Cláudio Rebelo

**Personalização da terapêutica: É possível sair das *guidelines*?**

Sara Nascimento

**Dados do mundo real: Ferramenta de apoio ou mudança de paradigma?**

Ricardo Fernandes

**SALA A**

08:30-09:30h **COMUNICAÇÕES ORAIS II**

Moderadores: Pedro Vieira de Castro e Irina Ramilo

**CO 08 - CO 14**



09:30-10:45h **SESSÃO DA PONTOG**  
**O Internato 4.0: Como a IA vai transformar a formação cirúrgica e a decisão clínica**

Moderadoras: Silvana Almeida e Maria João Carvalho

**Simulação e robótica no internato**

Helena Dias

**Sistemas de apoio à decisão clínica**

Patrícia Ferreira

**O futuro da especialidade na era digital**

Maria Leonor Antunes

10:45-11:15h Coffee break

11:15-12:15h **COMUNICAÇÕES ORAIS III**  
 Moderadoras: Sara Campos e Andrea Pereira  
**CO 15 - CO 22**

11:15-11:45h **CONFERÊNCIA 6**  
**Evolução da interação médica: As tecnologias e a era da IA**  
 Moderadores: Olga Caramelo e José Alberto Moutinho  
 Palestrante: José Martinez de Oliveira

11:45-12:30h **SIMPÓSIO 4**  
**Gestão dos sintomas vasomotores: Do neurónio KNDy à experiência clínica**  
**O Neurónio KNDy e a neurobiologia dos sintomas vasomotores**  
 Ana Rosa Costa  
**Fezolinetant na Prática Clínica: da evidência à experiência**  
 Fernanda Geraldes



12:30-13:45h Almoço

13:45-14:00h **ENTREGA DE PRÉMIOS**  
**Melhor Comunicação Oral, Vídeo, Poster e Imagem**

14:00-14:30h **CONFERÊNCIA 7**  
**Prevenção de cancro anal: Presente e futuro**  
 Moderadoras: Mariana Miranda e Andrea Pereira  
 Palestrante: Andreia Albuquerque

14:30-15:45h

#### SESSÃO 4

##### **O que há de novo em Uroginecologia**

Moderadores: Bercina Candoso e Alexandre Lourenço

##### **No tratamento do POP**

Inês Pereira

##### **No tratamento da BHA**

Denise Bacalhau

##### **No tratamento das ITUs complexas**

Dora Antunes

15:45-16:15h

#### CONFERÊNCIA 8

##### **IA e inovação em Uroginecologia**

Moderadoras: Sofia Alegria e Amália Martins

Palestrante: Geraldina Castro

16:15-17:00h

#### SESSÃO 5

##### **Inovações no diagnóstico e terapêutica**

Moderadores: Liana Negrão e João Cavaco Gomes

##### ***Deep learning* na ecografia ginecológica: Para além do olho humano**

Dusan Djokovic

##### **Ablação de miomas por radiofrequência via transvaginal**

Rita Valente

17:00h

Sessão de Encerramento

**Comunicações Orais****CO 01****DIAGNÓSTICO DIFERENCIAL ENTRE  
ENDOMETRIOMA DECIDUALIZADO  
E NEOPLASIA MALIGNA: UM DESAFIO  
CLÍNICO**

Margarida Ribeiro<sup>1</sup>; Mariana Pimenta<sup>1</sup>; Sofia Moura<sup>1</sup>;  
Margarida Fernandes<sup>2</sup>

<sup>1</sup>Centro Hospitalar de Entre Douro e Vouga, EPE / Hospital  
de S. Sebastião; <sup>2</sup>Unilabs Porto, Portugal, Serviço de Anato-  
mia Patológica

**Introdução:** Os endometriomas apresentam-se classicamente como lesões quísticas bem delimitadas, com conteúdo com aspeto de “vidro fosco”, sem projeções papilares nem vascularização interna significativa. Contudo, na gravidez, estas lesões podem sofrer alterações relevantes, nomeadamente decidualização do tecido endometrial ectópico, alterando as suas características habituais. Estas alterações podem incluir espessamento da parede, aparecimento de componentes aparentemente sólidos e aumento da vascularização, mimetizando massas anexiais malignas. Embora a transformação maligna de endometriomas seja rara e não descrita de forma consistente na gravidez, a dificuldade no diagnóstico diferencial conduz frequentemente a intervenções cirúrgicas desnecessárias, muitas vezes durante a gravidez e com riscos materno-fetais associados. A escassez de critérios imagiológicos padronizados torna

a abordagem clínica destes casos particularmente complexa.

**Resumo do caso:** Mulher de 27 anos, primigesta, com antecedentes de endometriose. Previamente à gravidez, realizou ecografia ginecológica que revelava a presença de um endometrioma com 61 x 42 x 35mm no ovário esquerdo. A utente engravidou espontaneamente e manteve seguimento em consulta hospitalar. Na ecografia do primeiro trimestre, na região do endometrioma ovárico conhecido, observou-se uma lesão de aparência quística simples com 50 x 48 x 62 mm. Na ecografia morfológica às 21 semanas, esta lesão tinha um aspeto complexo, com múltiplas projeções papilares arredondadas e vascularização moderada associada, com aumento das dimensões para 72 x 47 x 77 mm. Face à evolução imagiológica, foi realizada ressonância magnética às 22 semanas, que descreveu uma lesão heterogénea com 87 x 46 mm, com possível componente sólido associado. Colocou-se, assim, a hipótese de massa anexial não benigna. Às 33 semanas, a ecografia ginecológica transvaginal evidenciou uma lesão sólida, pouco móvel com 70 x 35 x 45 mm e elevada vascularização associada. Por se considerar como hipótese diagnóstica mais provável tratar-se de um endometrioma ovárico decidualizado, optou-se por manter vigilância imagiológica. Por motivos obstétricos, foi realizada cesariana às 38 semanas, que

decorreu sem intercorrências. Concomitantemente, procedeu-se a anexectomia esquerda para confirmação histológica do diagnóstico. No exame anatomo-patológico verificou-se a presença de um endometrioma decidualizado. **Conclusão:** Este caso ilustra as dificuldades inerentes ao diagnóstico diferencial entre endometriomas decidualizados e massas anexiais potencialmente malignas durante a gravidez. O reconhecimento das alterações imagiológicas associadas à decidualização endometriótica é fundamental para evitar intervenções cirúrgicas desnecessárias e minimizar riscos materno-fetais.

## CO 02

### **RARE HISTOLOGICAL DIAGNOSIS IN ONCOLOGICAL GYNECOLOGY: CAN AI MAKE IT BETTER?**

Adriana Oliveira; Ana Rita Matos; Marta Dias Costa;  
Bárbara Pontes; Rosália Coutada; Agostinho Carvalho;  
Paula Pinheiro  
*ULSAM*

Os sarcomas do útero são tumores malignos do tecido mesenquimatoso. São uma entidade rara que corresponde a aproximadamente 3-7% de todas as neoplasias uterinas malignas.

A Organização Mundial de Saúde (OMS) classifica os tumores mesenquimatosos do útero em 8 categorias: leiomiossarcoma, sarcoma do estroma endometrial de baixo grau, sarcoma do estroma endometrial de alto grau, sarcoma uterino indiferenciado, tumor uterino semelhante ao tumor do estroma e cordões sexuais do ovário (UTROSCT), tumor de células perivasculares epitelioides, tumor miofibroblástico inflamatório e rabdomiossarcoma. Os UTROSCT são geralmente tumores benignos, contudo devem ser considerados como baixo potencial de malignidade devido à possibilidade de recorrência.

Estes tumores têm diagnóstico histológico e, tipicamente, advém da anatomia patológica de peças de histerectomia. Em alguns casos, é possível o diagnóstico através de biopsia endometrial.

As recomendações disponíveis para o seguimento destes casos são limitadas e pouco consensuais, o que pode dificultar a definição de uma abordagem estruturada.

**Descrição do caso:** Mulher de 83 anos, 3G3P, menopausa aos 55 anos. De antecedentes destacam-se carcinoma da mama aos 51 anos, submetida a mastectomia radical e tratada com hormonoterapia com tamoxifeno durante 5 anos.

Enviada para consulta por hemorragia uterina anómala pós menopausa e suspeita de massa uterina. Submetida a histeroscopia, com resultado anatomopatológico inicial compatível com sarcoma do estroma endometrial. Realizou tomografia computadorizada tóraco-abdominopélvica sem evidência de doença à distância. Apresentava CA-125 inicial de 10,6 U/mL.

Foi submetida a cirurgia de estadiamento com realização de lavado peritoneal, histerectomia total e anexectomia bilateral.

O resultado anatomopatológico da peça operatória exclui o diagnóstico de sarcoma do estroma endometrial e levantou a hipótese de STUMP epitelióide, tendo sido solicitada a revisão de lâminas em centro de referência.

Foi efetuado o diagnóstico de tumor mesenquimatoso uterino com características morfológicas e imunofenotípicas compatíveis com tumor uterino semelhante a tumor dos cordões sexuais do ovário (UTROSCT).

A doente encontra-se atualmente no 6º mês de seguimento, assintomática e sem sinais de recidiva local ou à distância.

**Conclusão:** Este caso chama a atenção para as neoplasias uterinas raras, cujo diagnóstico, tratamento e seguimento representa um desafio na prática clínica atual. A integração de ferramentas de Inteligência Artificial nos meios complementares de diagnóstico pode ser uma mais-valia, permitindo acelerar e aumentar a precisão do diagnóstico de entidades raras, com impacto positivo na abordagem clínica e prognóstico das doentes.

## CO 03

### O SILÊNCIO DO EIXO: AMENORREIA HIPOTALÂMICA FUNCIONAL NA ADOLESCÊNCIA

Beatriz Torcato David; Maria Francisca Gonçalves; Mariana Madeira; Inês Mariano; Rodrigo Gonçalo; Fernanda Santos; Ângela Rodrigues; Fernanda Geraldes; Fernanda Águas  
*Centro Hospitalar e Universitário de Coimbra / Hospitais da Universidade de Coimbra*

**Introdução:** A amenorreia hipotalâmica funcional (AHF) é uma condição complexa, multifatorial e cada vez mais prevalente, caracterizada por uma supressão adaptativa do eixo hipotálamo–hipófise–ovário em resposta a condições adversas. Representa cerca de 20–35% dos casos de amenorreia secundária e 3% dos de amenorreia primária, sendo particularmente relevante em adolescentes com baixo peso ou perturbações do comportamento alimentar (PCA).

Do ponto de vista fisiopatológico, resulta da interação entre défice energético, stress psicológico e exercício físico intenso. Aproximadamente 80% das doentes padecem de Anorexia Nervosa.

**Objetivos:** Analisar a abordagem diagnóstica e terapêutica da amenorreia hipotalâmica funcional.

**Material e métodos:** Estudo retrospectivo descritivo dos casos de amenorreia hipotalâmica funcional acompanhados em consulta de Ginecologia da Infância e Adolescência num hospital terciário, entre junho de 2011 e dezembro de 2024.

**Resultados e conclusões:** De 3484 adolescentes referenciadas, 0,6% (n=22) foram diagnosticadas com amenorreia hipotalâmica funcional, sendo que 22,7% (n=5) apresentaram amenorreia primária e 77,3% (n=17) amenorreia secundária. A amostra apresentou uma mediana de idades de 16 anos AIQ (16,0-17,0).

A idade da menarca revelou uma mediana de 13 anos AIQ (12,0-14,0). Em 60,0% dos casos referenciados por amenorreia primária

(n=3) verificou-se menarca tardia após recuperação ponderal. O Índice de Massa Corporal (IMC) apresentou uma mediana de 18,0kg/m<sup>2</sup> AIQ (16,0-17,5), sendo que na totalidade da amostra identificou-se o antecedente de Anorexia Nervosa (AN).

A abordagem terapêutica inicial centrou-se na avaliação da resposta endometrial e regularização do ciclo através da prova com progestativo cíclico em 54,5% (n=12) das adolescentes. Naquelas com prova progestativa positiva, 27,3% (n=6) iniciou contraceção hormonal combinada. Naquelas com prova negativa foi realizada terapêutica hormonal combinada. 95,5% (n=21) das adolescentes tinham acompanhamento simultâneo na consulta de nutrição e de PCA.

Os resultados obtidos reforçam o papel central do défice energético na fisiopatologia da AHF, evidenciado pelo IMC baixo e presença de AN. A ocorrência de menarca após recuperação ponderal destaca a reversibilidade da AHF e a importância do estado nutricional na maturação pubertária.

Apesar de se tratar de um diagnóstico de exclusão, a identificação precoce da AHF em adolescentes com IMC baixo e PCA é fundamental, requerendo uma abordagem multidisciplinar.

## CO 04

### PARA ALÉM DA PELVE: SÉRIE DE DOIS CASOS DE ENDOMETRIOSE DIAFRAGMÁTICA

Maria Fedchenko; Joana Torres Silva; Joana Gomes Augusto; Marta Campos; Teresa Brito; Andreia Fontoura Oliveira  
*ULS Gaia/Espinho*

**Introdução:** A endometriose é uma doença crónica caracterizada pela presença de tecido endometrial ectópico, habitualmente localizado na pelve. A endometriose diafragmática constitui uma das formas mais frequentes de endometriose extra-pélvica, afetando predominantemente o hemidiafragma direito. As manifestações clínicas típicas incluem dor abdominal superior, dor torácica ou omalgia

de carácter cíclico. A natureza catamenial dos sintomas constitui uma característica distintiva, embora nem sempre reconhecida. O diagnóstico requer elevado índice de suspeição clínica apoiado em achados imagiológicos, visualização direta durante procedimentos cirúrgicos ou anatomia patológica. A abordagem terapêutica deve ser individualizada, podendo incluir tratamento hormonal ou intervenção cirúrgica.

**Descrição de casos:** Apresentamos uma série de dois casos de endometriose com apresentações clínicas atípicas, ilustrando diferentes manifestações do espectro da doença com envolvimento diafragmático.

**Caso 1:** Mulher de 25 anos referenciada à consulta de Ginecologia por omalgia direita catamenial, sem queixas ginecológicas associadas. O estudo por ressonância magnética identificou dois focos hemorrágicos subdiafragmáticos direitos sugestivos de endometriose, bem como uma placa fibrótica no ligamento uterossagrado sugestiva de endometriose pélvica profunda. Foi instituída terapêutica com estroprogestativo contínuo com resolução das queixas.

**Caso 2:** Mulher de 39 anos com antecedente de endometriose pélvica profunda controlada com dispositivo intra-uterino com Levonorgestrel, com dois episódios de pneumotórax de repetição. O primeiro episódio foi tratado de forma conservadora através da colocação de dreno torácico, tendo sido identificada na tomografia computadorizada do tórax uma fina lâmina de derrame pleural à direita e uma lesão com 4,5 cm de conteúdo hemático organizado. Após resolução clínica, não foi prosseguido o estudo etiológico. Dois anos depois, a doente apresentou novo episódio de pneumotórax, tendo sido submetida a videotoroscopia. Aquando do procedimento, identificaram-se múltiplas fenestrações diafragmáticas – um achado cirúrgico raro, mas altamente sugestivo de endometriose diafragmática. Dada a necessidade de maior

supressão hormonal de modo a evitar recidiva diafragmática, foi iniciada terapêutica adicional com Dienogest, sem recorrência do quadro clínico.

**Conclusão:** A endometriose diafragmática representa uma forma de endometriose extra-pélvica frequentemente subdiagnosticada. Esta série de casos destaca a heterogeneidade clínica desta entidade e reforça a necessidade de considerar este diagnóstico em mulheres em idade reprodutiva com sintomas torácicos ou escapulares recorrentes, mesmo na ausência de doença pélvica conhecida.

## CO 05

### INTELIGÊNCIA ARTIFICIAL E VÍDEO CIRÚRGICO NA OTIMIZAÇÃO DA APRENDIZAGEM EM LAPAROTOMIA GINECOLÓGICA

Ana Rita Costa Gaspar<sup>1</sup>; Paulo Aldinhas<sup>2</sup>; Rita Sousa<sup>2</sup>

<sup>1</sup>Centro Hospitalar do Baixo Vouga / Hospital Infante D.

Pedro, EPE; <sup>2</sup>IPO Coimbra

**Introdução:** Apesar dos avanços da cirurgia minimamente invasiva, a cirurgia laparotômica ginecológica continua a ser indispensável em casos complexos, como massas volumosas, hemorragia ou doença extensa. A aquisição de competências cirúrgicas e o processo de certificação dessas competências são temas muito relevantes em ginecologia, com uma pressão crescente para que internos e especialistas adquiram e mantenham proficiência numa variedade de procedimentos cirúrgicos simples e complexos.

A redução do volume de cirurgia aberta, associada à menor exposição formativa, aumenta a necessidade de soluções complementares como suporte de inteligência artificial.

**Objetivos:** Investigar o contributo da simulação, realidade virtual, vídeo cirúrgico e inteligência artificial na formação cirúrgica; Analisar a evidência científica sobre melhoria da aprendizagem com estas ferramentas.

**Material e métodos:** Revisão da literatura efetuada nas bases de dados PubMed/MEDLINE, Scopus e *Web of Science*, incluindo

estudos publicados entre 2000 e 2026, em inglês e português. Foram utilizados as palavras-chave “*gynecologic surgery*”, “*laparotomy*”, “*surgical training*”, “*simulation*”, “*learning curve*” e “*artificial intelligence*”.

**Resultados e conclusões:** Foram incluídos um total de 7 estudos (3 revisões narrativas, 1 revisão sistemática, 1 consenso Delphi e 2 estudos educacionais intervencionais).

Três estudos abordam o impacto na formação cirúrgica, aquisição de competências e desempenho. Syamsuri et al. randomizou 33 internos do 3.º e 4.º ano de Ginecologia e Obstetria em três grupos de ensino: baseado em vídeo, treino no simulador de histerectomia de Surabaya, ou ambos. Concluíram que as competências em histerectomia abdominal foram significativamente superiores no terceiro grupo ( $p = 0,047$ ). Adicionalmente, o uso de *deep learning* na análise de vídeo cirúrgico permite o reconhecimento de fases cirúrgicas com precisão de 81–93% e de estruturas anatómicas com precisão de 71–98%, melhorando a interpretação do campo cirúrgico em tempo real.

O uso de câmara sobre o campo cirúrgico (overhead ou boom camera) fornece uma visão estável e partilhada da cirurgia, reduz a assimetria visual entre equipa e melhora a aprendizagem e compreensão anatómica em tempo real.

O consenso Delphi considera que a IA pode levar ao desenvolvimento de novas metodologias para analisar as curvas de aprendizagem dos cirurgiões e que deve ser utilizada para complementar os atuais padrões de proficiência cirúrgica.

Estes dados sugerem a necessidade de repensar a formação cirúrgica e de recorrer a métodos alternativos para aquisição e manutenção de competências, especialmente face à redução das oportunidades de treino em cirurgia aberta, como a histerectomia

## CO 06

### TUMORES FILOIDES DA MAMA: EXPERIÊNCIA DE 12 ANOS NUM CENTRO TERCIÁRIO

Mafalda Florenciano; Paulo Santos

Centro Hospitalar de Lisboa Norte, EPE / Hospital de Santa Maria

**Introdução:** Os tumores filoides da mama são neoplasias fibroepiteliais raras com comportamento variável (benigno, *borderline* ou maligno). Apesar da baixa incidência, podem recidivar localmente e, nos casos malignos, metastizar. O diagnóstico e tratamento são desafiantes, tornando essencial analisar a experiência institucional.

**Objetivos:** Caracterizar as doentes com tumores filoides da mama quanto à apresentação clínica, diagnóstico, tratamento e evolução.

**Material e métodos:** Estudo observacional retrospectivo realizado num hospital terciário (2014-2025), incluindo doentes com diagnóstico histológico pós-operatório de tumor filóide. Os dados foram obtidos de registos clínicos, relatórios de imagiologia, anatomia patológica e PDS. Analisaram-se variáveis demográficas, clínicas, imagiológicas, histológicas e tratamento. O *follow-up* correspondeu ao registo mais recente. Foi realizada análise estatística descritiva com recurso ao SPSS (versão 30.0).

**Resultados:** Foram incluídas 36 mulheres. A idade mediana foi de 43,5 anos [12–85]. A maioria eram caucasiana (92,3%) e pré-menopáusicas (88,6%). A menarca ocorreu aos 12 anos [10–16]; nuliparidade e multiparidade distribuíram-se de forma semelhante, 80% reportava ter amamentado. Contraceção oral foi reportada em 54,5%. Antecedentes de patologia mamária benigna estavam presentes em 9 mulheres (tumores filoides ( $n=2$ ), doença fibroquística ( $n=1$ ) e fibroadenomas ( $n=6$ )); não se verificaram antecedentes malignos. História familiar de cancro da mama estava presente em 21,2%.

À apresentação, 84,8% tinham massa palpável; crescimento rápido foi descrito em

14 casos. O tamanho radiológico médio foi  $44,4 \pm 26,4$  mm, com 70,4% BI-RADS >3. A biópsia pré-operatória foi realizada em 24 casos, com concordância histológica com diagnóstico pós-operatório em 50%.

Cirurgicamente, realizaram-se 27 tumorectomias, 5 quadrantectomias e 3 mastectomias. Uma doente necessitou de reintervenção com mastectomia. O tamanho médio histológico foi  $47,5 \pm 40,6$  mm, com correlação moderada com o tamanho imagiológico ( $r=0,698$ ;  $p<0,001$ ). Predominaram tumores benignos ( $n=27$ ), seguidos de *borderline* ( $n=6$ ) e malignos ( $n=3$ ). Observou-se apenas uma recidiva local, com evolução para mastectomia.

**Conclusão:** Nesta série, os tumores filoides apresentaram características semelhantes à literatura: predomínio em mulheres jovens, apresentação como massa palpável e maioria benigna. A correlação moderada entre o tamanho radiológico e histológico reforça a utilidade da avaliação imagiológica pré-operatória no planeamento cirúrgico. A concordância limitada entre a biópsia pré-operatória e a histologia evidenciam a dificuldade diagnóstica destas lesões fibroepiteliais. A abordagem foi sobretudo conservadora, com apenas uma recidiva. O *follow-up* mantém-se essencial.

## CO 07

### RESULTADOS CLÍNICOS DO RYEQO® EM MULHERES COM ENDOMETRIOSE

Carolina Simões; Dora Antunes; Maria João Carvalho; Sara Campos; Ângela Rodrigues; Fernanda Águas  
Centro Hospitalar e Universitário de Coimbra / Hospitais da Universidade de Coimbra

**Introdução:** A endometriose é uma doença ginecológica crónica, hormonodependente, associada a dor pélvica persistente e com impacto significativo no bem-estar físico e psicológico das mulheres em idade reprodutiva. Recentemente, foi introduzido o Ryeqo®, uma combinação oral de relugolix com estradiol e acetato de noretisterona, aprovado para o tratamento sintomático da endometriose, com

evidência de melhoria sustentada da funcionalidade e da qualidade de vida das doentes.

**Objetivo:** Avaliar a eficácia clínica do relugolix com terapêutica combinada (TC) em mulheres seguidas na consulta de Endometriose do Serviço de Ginecologia da ULS de Coimbra, entre 1 de janeiro de 2023 e 30 de abril de 2025.

**Material e métodos:** Estudo descritivo, incluindo todas as doentes com endometriose que iniciaram terapêutica com relugolix com TC no período definido. Foram analisadas variáveis sociodemográficas e clínicas através da consulta do processo clínico eletrónico.

**Resultados:** Foram incluídas 17 mulheres, com uma mediana de idades de 39 [25-50] anos, no início do tratamento e um Índice de Massa Corporal mediano de 24,7 [19,1-34,8] kg/m<sup>2</sup>. A maioria era nulípara (64,7%,  $n=11$ ) e apresentava comorbilidades cardiovasculares e/ou metabólicas (52,9%,  $n=9$ ). A dor pélvica crónica e a dispareunia foram as principais queixas reportadas (94,1%,  $n=16$ ). Nove doentes encontravam-se sob terapêutica médica prévia, sem controlo sintomático, tendo uma doente iniciado relugolix com TC como terapêutica de primeira linha. A maioria das doentes (82,3%,  $n=14$ ) manteve a terapêutica durante pelo menos um ano [12 meses – 32 meses]. Após seis meses de tratamento, 8 doentes (47,1%) encontravam-se assintomáticas e satisfeitas, verificando-se uma melhoria clínica global na maioria dos casos, incluindo os casos refratários a outras terapêuticas. Duas doentes reportaram efeitos adversos (cefaleias, náuseas e edema do membro inferior), com consequente descontinuação. Quatro doentes (23,5%) foram posteriormente submetidas a tratamento cirúrgico por persistência dos sintomas.  
**Conclusão:** O relugolix com TC demonstrou eficácia no controlo sintomático da endometriose, com um perfil de segurança globalmente favorável, constituindo uma opção terapêutica eficaz, permitindo evitar ou adiar a abordagem cirúrgica, sobretudo em doentes previamente refratárias à terapêutica médica.

## CO 08

### ENTRE SINTOMAS INESPECÍFICOS E DIAGNÓSTICO RARO: A SÍNDROME DE OHVIRA NA ADOLESCÊNCIA

Inês Marques Mariano; Rodrigo Gonçalves; Mariana Madeira; Francisca Gonçalves; Beatriz David; Ângela Rodrigues; Fernanda Geraldes; Fernanda Águas  
ULS Coimbra

**Introdução:** A síndrome de OHVIRA (*Obstructed Hemivagina and Ipsilateral Renal Anomaly*) é uma anomalia congénita rara dos ductos de Muller e Wolff, associada a malformações uterinas, vaginais e renais. O diagnóstico precoce é fundamental para prevenir complicações como endometriose, infeções ou cirurgias desnecessárias, preservando a fertilidade.

**Objetivos:** Caracterizar aspetos clínicos, imagiológicos e terapêuticos da síndrome de OHVIRA em adolescentes.

**Material e métodos:** Estudo retrospectivo descritivo dos casos de Síndrome de OHVIRA vigiados em consulta de Ginecologia da Infância e Adolescência num hospital terciário, entre Junho de 2011 e Dezembro de 2024.

**Resultados e conclusões:** Foram referenciadas 3484 adolescentes, das quais 10 foram diagnosticadas com Síndrome de OHVIRA, correspondendo a uma prevalência de 0,29%. A mediana de idade ao diagnóstico foi 13 (12,8–13,3) anos.

Neste grupo, 70% das adolescentes (n=7) apresentava sintomatologia ao diagnóstico, sendo a dismenorreia o sintoma mais frequente (85,7%), seguida de HUA (71,4%) e irregularidades menstruais (71,4%).

O intervalo entre a menarca e o diagnóstico foi, em média, 15 ( $\pm$ 10,2) meses, tendo 60% das adolescentes sido diagnosticadas nos primeiros 6 meses após início da sintomatologia e as restantes entre 6 a 12 meses.

Na investigação diagnóstica, todas realizaram ecografia pélvica complementada por ressonância magnética. Em todos os casos foi descrito útero bicorporal bicervical e obstrução

vaginal unilateral (ESHRE/ESGE: U3bC2V2).

À data do diagnóstico, foram documentadas complicações em 90% dos casos (n=9), sendo o hematocolpos a mais prevalente (78%), seguido de hematometra e hematosalpinge (44%, em ambos). Identificou-se, ainda, agenesia renal ipsilateral em todos os casos, 60% à direita e 40% à esquerda, completando o espectro clássico da Síndrome de OHVIRA.

Relativamente à terapêutica, a maioria dos casos foram abordados cirurgicamente (n=8; 80%), enquanto 20% (n=2) seguiram, inicialmente, uma abordagem conservadora com terapêutica hormonal contínua. Realizou-se septotomia/septoplastia vaginal em 62,5% (n=8), salpingectomia unilateral laparoscópica associada a septotomia/septoplastia em 25% (n=2) e histerectomia com salpingectomia ipsilateral em 12,5% (n=1).

A síndrome de OHVIRA é uma malformação congénita rara do trato mülleriano, de apresentação inespecífica. Apesar de a maioria dos casos ter sido diagnosticada nos primeiros 12 meses após sintomas, a variabilidade reforça a necessidade de reconhecimento precoce, com impacto potencial na preservação da fertilidade.

## CO 09

### DA LESÃO PRECURSORA AO CARCINOMA DE ALTO RISCO: RELEVÂNCIA DO GÂNGLIO SENTINELA NA HEA

Joana Torres Silva; Joana Gomes Augusto; Maria Fedchenko; Ana Sousa Pinto; Marta Xavier; Sandra Baptista; João Gonçalves; Evelin Pinto  
ULSGE

**Introdução:** A hiperplasia endometrial com atipia (HEA) associa-se a um risco elevado (20-50%) de carcinoma invasivo coexistente, frequentemente subdiagnosticado na avaliação inicial. Atualmente, a obrigatoriedade da pesquisa de gânglio sentinela (GS) em casos de HEA permanece um tema sem consenso absoluto. No entanto, perante o diagnóstico final de carcinoma do endométrio, o estadiamento ganglionar e a caracterização molecu-

lar são determinantes na definição da estratégia terapêutica.

**Descrição do caso:** Mulher de 54 anos, com hemorragia uterina anômala (HUA). A investigação inicial por ecografia identificou um espessamento endometrial, posteriormente avaliado por histeroscopia, que evidenciou três formações polipoides sésseis, excisadas no mesmo ato. O exame histológico demonstrou tratar-se de pólipos endometriais com hiperplasia com atipia, motivo pelo qual foi proposta histerectomia total com salpingo-ooforectomia bilateral e estadiamento ganglionar, através da pesquisa de GS por via laparoscópica. O exame anatomopatológico da peça cirúrgica revelou carcinoma seroso do endométrio, com invasão miometrial inferior a 50%, ausência de invasão linfovascular e GS negativos. A classificação molecular evidenciou um perfil de alto risco – p53 aberrante (MMRp, POLE não mutada, RE positivo) – correspondente, de acordo com as orientações mais recentes, a um estágio IIcMp53abn.

Após discussão multidisciplinar, foi proposta terapêutica adjuvante segundo o esquema PORTEC-3. A doente iniciou quimiorradioterapia concomitante com cisplatina, radioterapia externa pélvica e braquiterapia vaginal.

Apesar de o diagnóstico pré-operatório corresponder a uma lesão precursora, a realização da pesquisa de GS permitiu um estadiamento ganglionar preciso, fundamental para a decisão de adjuvância com quimiorradioterapia, atualmente em curso, com boa tolerância.

**Conclusão:** Este caso reforça a relevância da pesquisa de GS perante um diagnóstico pré-operatório de HEA, dado o risco de subdiagnóstico de neoplasias de alto grau. A ausência deste procedimento inicialmente obrigaria a uma reintervenção para estadiamento ganglionar (linfadenectomia sistemática), sem possibilidade de pesquisa de GS por ausência de útero. A integração do estadiamento cirúrgico com o perfil molecular permitiu uma abordagem personalizada, adequada ao

comportamento biológico real do tumor, com impacto direto no prognóstico da doente.

## CO 10

### ABORDAGEM CIRÚRGICA DE HEMIÚTERO RUDIMENTAR NÃO-COMUNICANTE: A PROPÓSITO DE UM CASO CLÍNICO

Joana Farhat<sup>1</sup>; Pedro Tiago Silva<sup>2</sup>; Gisela Fornelos<sup>2</sup>

<sup>1</sup>CMIN, ULSSA

<sup>2</sup>Unidade Local de Saúde de Matosinhos, EPE / Hospital Pedro Hispano

**Introdução:** As malformações mullerianas resultam de falhas no desenvolvimento, fusão ou canalização dos ductos paramesonéfricos. A classificação ESHRE/ESGE define a classe U4a como um hemiútero com corno rudimentar que apresenta cavidade funcional, mas não comunicante. Esta patologia associa-se frequentemente a dor pélvica crónica, hematometra e risco aumentado de gravidez ectópica cornual.

**Caso clínico:** Doente de 28 anos, nuligesta, com antecedentes de puberdade precoce e salpingectomia direita aos 18 anos por quisto anexial e dor pélvica. Recorreu à consulta por agravamento progressivo de dor pélvica desde os 20 anos. A investigação por RMN revelou malformação uterina compatível com hemiútero esquerdo funcional e hemiútero direito rudimentar, com cavidade presente e sem comunicação (Classe U4a). Foi também descrita uma suspeita imagiológica de endometriose profunda no fundo de saco de Douglas. A ecografia transretal sugeria hematometra no corno rudimentar. Perante o quadro clínico e imagiológico, optou-se por abordagem cirúrgica combinada. A histeroscopia diagnóstica confirmou um colo único, sem septos, e cavidade uterina esquerda com óstio tubar único. Seguiu-se laparoscopia, que identificou útero à esquerda e corno rudimentar à direita. Procedeu-se à exérese do hemiútero rudimentar com recurso a energia ultrassónica, seguida de sutura miometrial do útero remanescente. O procedimento decorreu sem intercorrências, com perda hemática mínima.

**Conclusões:** Este caso destaca a importância da correlação clínico-imagiológica nas malformações uterinas. A exérese do corno rudimentar não-comunicante é o tratamento de eleição para a resolução da sintomatologia dolorosa e prevenção de complicações obstétricas futuras.

## CO 11

### **CORIOCARCINOMA GESTACIONAL: UM DESAFIO DIAGNÓSTICO**

Joana Torres Silva; Maria Fedchenko;  
Joana Gomes Augusto; Helena Lopes; Fátima Silva;  
Fabiana Castro; Evelin Pinto  
*ULSGE*

**Introdução:** O coriocarcinoma gestacional (CG) é uma neoplasia trofoblástica rara e agressiva que se desenvolve a partir de tecido placentário anómalo. Integra o grupo das neoplasias trofoblásticas gestacionais (NTG), com uma incidência estimada de 2 a 7 casos por 100.000 gestações. Surge mais frequentemente após gravidez molar (50%), mas também após uma gravidez de termo ou outros aborto espontâneo.

A maioria dos casos é diagnosticada em fases precoces, habitualmente pela presença de hemorragia uterina anómala (HUA) e elevação acentuada (>10.000 IU/L) da gonadotrofina coriônica humana (hCG).

O *score* de prognóstico da OMS/FIGO classifica a doença em baixo e alto risco conforme critérios clínicos e analíticos e a quimioterapia, em mono ou politerapia, é o tratamento de eleição.

**Descrição do caso:** Mulher de 35 anos, cabo-verdiana, G4P3 (2 eutócicos, 1 cesariana), saudável, com HUA após gravidez não evolutiva resolvida com tratamento médico em 10/2025.

Em 01/2026 recorreu ao Serviço de Urgência (SU) por HUA, tendo sido identificada na ecografia uma estrutura nodular vascularizada com 3cm sem aparente relação com a cavidade a nível ístmico. Medicada com estroprogestativo (EPO) e orientada para consulta.

Recorreu ao SU em 03/2026 por perda hemática vaginal abundante e persistente, associada a perda ponderal de 5kg em 2 meses. Observada volumosa formação intracavitária hipervascularizada com 9cm. Durante tentativa de biópsia ocorreu hemorragia maciça (~2L) com instabilidade hemodinâmica, motivando histerectomia total urgente por laparotomia. Intraoperatoriamente, identificou-se neoformação ístmica transmural, de consistência amolecida e friável, com envolvimento vesical, tendo permanecido um fragmento de aproximadamente 2 cm aderente à parede vesical. A hCG foi de 109.624mIU/mL. O exame anatomopatológico confirmou CG.

Na reavaliação de 1 mês pós-operatório identificou-se lesão nodular no 1/3 inferior da parede vaginal anterior de cerca de 4 cm, sugestiva de metastização.

A tomografia toraco-abdomino-pélvica revelou na loca cirúrgica massa com cerca de 5cm em contacto com bexiga e cólon sigmoide e metástases pulmonares, correspondente a um estadio III segundo o sistema de estadiamento da FIGO. A doente foi orientada para o centro oncológico de referência, iniciando poliquimioterapia segundo o esquema EMA-CO.

**Conclusão:** Este caso ilustra a apresentação atípica e potencialmente grave do CG, destacando a importância da suspeição clínica perante HUA e anemia inexplicada após evento gestacional recente.

A referenciação precoce para centros especializados é fundamental para adequada estratificação de risco e início atempado de terapêutica, com impacto direto no prognóstico.

## CO 12

### HIPERANDROGENISMO NA PÓS-MENOPAUSA: UM DESAFIO DIAGNÓSTICO RARO, A PROPÓSITO DE QUATRO CASOS

Maria Rodrigues; Luis Melo; Cláudia Andrade;  
Sílvia Fernandes; João Fraga; Teresa Simões Oliveira;  
Fernanda Geraldês; Fernanda Águas  
*Centro Hospitalar e Universitário de Coimbra / Hospitais da  
Universidade de Coimbra*

**Introdução:** Após a menopausa, o declínio abrupto dos estrogénios contrasta com a redução gradual dos androgénios, gerando um desequilíbrio amplificado pela diminuição da *sex hormone-binding globulin*. Este desequilíbrio pode manifestar-se por hirsutismo e alopecia. Contudo, quando acompanhado de sinais de virilização – clitoromegalia, engrossamento da voz e alopecia frontotemporal – deve motivar a investigação imediata de patologia tumoral ou funcional grave. O hiperandrogenismo de novo na pós-menopausa é raro e a identificação da sua etiologia constitui um desafio que exige uma abordagem multidisciplinar.

**Objetivos:** Revisão do tema através da caracterização de uma série de casos com hiperandrogenismo na pós-menopausa referenciadas para consulta de Ginecologia e submetidas a tratamento cirúrgico.

**Material e métodos:** Estudo retrospectivo e descritivo dos casos de hiperandrogenismo na pós-menopausa referenciados ao serviço de Ginecologia da ULS de Coimbra.

**Resultados e conclusões:** Apresentam-se quatro casos de mulheres na sexta década de vida. Todas apresentavam quadro de virilização (hirsutismo, alopecia e clitoromegalia); duas apresentavam, também, masculinização da voz.

Em todas as doentes foi realizado estudo analítico (testosterona total entre 225–786 ng/dL) e imagiológico; três doentes realizaram, ainda, histeroscopia diagnóstica por espessamento endometrial e hemorragia uterina anormal.

O estudo por ecografia transvaginal e resso-

nância magnética pélvica revelou uma massa anexial suspeita em três casos, enquanto num caso os ovários estavam aumentados de volume, sem lesão focal. A tomografia computadorizada das suprarrenais foi normal em todos os casos.

Todas as doentes foram submetidas a histerectomia total com anexectomia bilateral. O estudo histológico revelou tumor de células de Leydig em três casos e hipertecose ovárica bilateral num caso.

Em todos os casos se verificou a normalização ou redução significativa da testosterona no pós-operatório, com melhoria parcial dos sintomas androgénicos.

Os tumores de células de Leydig representam cerca de 0,1% dos tumores ováricos, sendo tipicamente unilaterais, de pequenas dimensões e com bom prognóstico. A hipertecose ovárica, embora igualmente rara, constitui a principal causa funcional de hiperandrogenismo pós-menopausa, com diagnóstico exclusivamente histológico. Nestas entidades, a ooforectomia bilateral permanece o goldstandard diagnóstico e terapêutico. Esta série reforça a importância de investigação sistemática perante virilização de novo na pós-menopausa, sendo imperativa perante valores de testosterona  $\geq 150$  ng/dL, mesmo na ausência de lesão imagiológica identificável.

## CO 13

### TUMOR DE CÉLULAS DE SERTOLI-LEYDIG DO OVÁRIO COM SÍNDROME DICER1: A PROPÓSITO DE UM CASO

Maria Rodrigues; Fernanda Geraldês;  
Cristina Frutuoso; Fernanda Águas  
*Centro Hospitalar e Universitário de Coimbra / Hospitais da  
Universidade de Coimbra*

**Introdução:** Os tumores de células de Sertoli-Leydig (TCSL) são neoplasias raras do ovário, pertencentes ao grupo dos tumores mistos do cordão sexual-estroma, representando cerca de 0,5% de todas as neoplasias ováricas e afetando, predominantemente mulheres jovens. Classificam-se histologicamente em

bem, moderadamente e pouco diferenciados, podendo conter elementos heterólogos. A mutação no gene DICER1, presente em até 60% dos tumores moderadamente ou pouco diferenciados, constitui o achado genético mais relevante, associando-se a manifestações androgénicas por redução da expressão de CYP19A1 e consequente diminuição da aromatase. A síndrome DICER1 predispõe ao desenvolvimento de outros tumores, nomeadamente blastoma pleuropulmonar, bócio multinodular, nefroma quístico e pineoblastoma, exigindo vigilância prolongada. O tratamento assenta na ressecção cirúrgica, reservando-se a quimioterapia adjuvante para casos com fatores de mau prognóstico.

**Descrição do caso:** Sexo feminino, 17 anos, sem antecedentes médicos relevantes, referenciada à consulta de Ginecologia por irregularidades menstruais (interlúnios de 90-120 dias) e achado ecográfico de tumor pélvico.

A ecografia transvaginal revelou formação predominantemente quística de 18 cm, vascularizada, com septação e áreas sólidas extensas. Os marcadores tumorais evidenciaram alfa-fetoproteína (AFP) de 3305 ng/mL e CA-125 de 57 U/mL. Foi submetida a anexectomia esquerda por laparotomia, com estadiamento cirúrgico. O estudo histológico revelou TCSL pouco diferenciado com elementos heterólogos marcados, incluindo diferenciação hepática (responsável pela elevação da AFP) e intestinal com transformação maligna (células em anel de sinete, invasão e alteração pseudomixomatosa). Realizou quimioterapia adjuvante com bleomicina, etoposídeo e cisplatina. O estudo genético confirmou síndrome DICER1. No seguimento, desenvolveu bócio multinodular, tendo sido submetida a tireoidectomia total em 2019, com histologia de hiperplasia nodular. Pelo risco de pineoblastoma, realizou tomografia computadorizada crânio-encefálica, sem alterações. Mantém vigilância clínica, analítica e imagiológica, encontrando-se assintomática, sob progestativo

oral, sem evidência de recidiva tumoral.

**Conclusão:** Este caso ilustra a complexidade dos TCSL pouco diferenciados com elementos heterólogos, particularmente quando associados à síndrome DICER1. A identificação desta mutação germinal tem implicações fundamentais na abordagem clínica, não apenas para o tratamento do tumor primário, mas sobretudo para a vigilância a longo prazo de neoplasias metácrônicas, como o bócio multinodular da tiróide documentado nesta doente. O caso reforça a importância do teste genético em doentes jovens com TCSL, permitindo uma estratificação de risco adequada e um seguimento multidisciplinar personalizado.

## CO 14

### PUBERDADE ANTES DO TEMPO: EXPERIÊNCIA EM PUBERDADE PRECOCE AO LONGO DE 13 ANOS

Mariana Roboredo Madeira; Inês Mariano; Rodrigo Gonçalo; Beatriz David; Francisca Gonçalves; Vera Ramos; Ângela Rodrigues; Fernanda Gerales; Fernanda Águas  
*Centro Hospitalar e Universitário de Coimbra / Hospitais da Universidade de Coimbra*

**Introdução:** A puberdade precoce, definida pelo aparecimento de caracteres sexuais secundários antes dos 8 anos nas raparigas, constitui um desafio clínico pela necessidade de distinguir variantes benignas de formas progressivas com impacto metabólico e psicossocial.

**Objetivo:** Caracterizar os casos de puberdade precoce observados em consulta ao longo de 13 anos, nomeadamente diagnóstico etiológico, comorbilidades e abordagem terapêutica.

**Métodos:** Estudo retrospectivo observacional com revisão dos registos clínicos de utentes observadas entre 2011 e 2024 em consulta. Incluíram-se casos de puberdade precoce e variantes pubertárias precoces. Foram analisadas variáveis demográficas e clínicas, incluindo idade de referenciação à consulta, idade da menarca, diagnóstico etiológico, comorbilidades, tipo de terapêutica e índice de

massa corporal (IMC), que foi comparado com um grupo de doentes referenciado à consulta sem patologia ginecológica.

**Resultados:** Foram analisados 25 casos. A idade média de referenciação à consulta foi de  $12,4 \pm 2,9$  anos. A puberdade precoce central (PPC) idiopática foi a entidade mais frequente, identificada em 17 casos (68,0%), com 2 casos (8,0%) de PPC por patologia do sistema nervoso central. 2 casos (8,0%) corresponderam a outras etiologias, incluindo hiperplasia congénita da suprarrenal não clássica (HCSNC) e síndrome de Silver-Russell. A pubarca/adrenarca precoce isolada ocorreu em 3 casos (12,0%), com 1 caso (4,0%) de menarca precoce isolada.

A menarca precoce ocorreu em 8 casos (32,0%) e a idade média da menarca foi de  $10,1 \pm 2,1$  anos.

13 doentes (52,0%) iniciaram terapêutica com agonistas da hormona libertadora de gonadotrofinas, 10 (40,0%) mantiveram atitude expectante e 2 casos (8,0%) receberam terapêutica dirigida, nomeadamente hidrocortisona na HCSNC e hormona de crescimento na síndrome de Silver-Russell.

As doentes com puberdade precoce apresentaram IMC significativamente superior ao grupo controlo ( $24,74 \pm 4,44$  vs  $22,02 \pm 4,37$  kg/m<sup>2</sup>;  $p=0,003$ ).

**Conclusões:** A puberdade precoce revelou-se uma entidade heterogénea, com predomínio das formas centrais. Observou-se uma proporção relevante de adolescentes com necessidade de intervenção terapêutica, reforçando a importância de uma avaliação clínica estruturada e atempada. A associação a IMC mais elevado sublinha a necessidade de integrar a avaliação metabólica na abordagem destas doentes, bem como de uma orientação multidisciplinar individualizada.

## CO 15

### GRAVIDEZ EM ÚTERO DIDELFO: PIOMETRA NO HEMIÚTERO NÃO GRÁVIDO NO CONTEXTO DE HEMIVAGINA OBSTRUÍDA

Mariana Roboredo Madeira; Inês Vasconcelos; Beatriz Figueiredo; Helena Gonçalves; Daniela Melo; Ana Rolha; Inês Coutinho; Sofia Franco  
*Centro Hospitalar e Universitário de Coimbra / Hospitais da Universidade de Coimbra*

**Introdução:** O útero didelfo, resultante de anomalia de fusão dos ductos de Müller, associa-se a aumento do risco obstétrico. Nas formas com hemivagina obstruída, pode ocorrer retenção de conteúdo hemático com infeção ascendente. A ocorrência de piometra no hemiútero não grávido durante a gestação é uma complicação excecional, raramente descrita, constituindo um desafio diagnóstico e terapêutico.

**Descrição do caso:** Grávida de 29 anos, G2P1, portadora de rim único e com malformação mülleriana conhecida, tipo útero bicorporal bicervical, U3bC2 (ESHRE/ESGE), compatível com variante de síndrome de OHVIRA. Trata-se de uma doente com antecedentes de cesariana às 27 semanas por rotura prematura de membranas pré-termo complicada por corioamnionite e morte neonatal precoce. Na gestação atual, apresentava uma gravidez evolutiva localizada no hemiútero esquerdo. Às 19 semanas, no contexto de dor pélvica e corrimento vaginal hemático, foi detetada coleção intrauterina compatível com picolpos à direita. O estudo por ressonância magnética confirmou a existência de septo transversal a obstruir parcialmente a hemivagina direita. Por manutenção das queixas algícas e subida progressiva de parâmetros inflamatórios sob antibioterapia endovenosa de largo espetro, foi realizada septoplastia e drenagem cirúrgica por via vaginal de conteúdo hemato-purulento com extensão à cavidade uterina, às 20 semanas de gestação. A análise microbiológica do exsudado vaginal revelou isolamento de *Escherichia coli* multissensível.

A gravidez foi posteriormente complicada por diabetes gestacional do 2º trimestre, controlada com medidas de estilo de vida, e por colestase gravídica moderada. A grávida manteve seguimento obstétrico diferenciado até ao termo, sem novas intercorrências infecciosas. Dado os antecedentes cirúrgicos, foi realizada uma cesariana eletiva às 37 semanas, sem intercorrências, tendo nascido um feto saudável com peso de 2720g e Índice de Apgar de 9 e 10, ao 1º e 5º minutos, respetivamente. **Conclusão:** A piometra no hemiútero não grávido durante a gestação é uma complicação rara e potencialmente grave, particularmente em malformações müllerianas com hemivagina obstruída. O reconhecimento precoce e a abordagem multidisciplinar são essenciais para controlo infeccioso e podem permitir evolução obstétrica favorável até ao termo. Este caso reforça a necessidade de individualização da abordagem em grávidas com malformações müllerianas complexas.

## CO 16

### **ABLAÇÃO ENDOMETRIAL COM BALÃO TÉRMICO LINA LIBRATA™?: EXPERIENCIA INICIAL NUM SERVIÇO DE GINECOLOGIA**

Silvana Almeida; Sara Faria; Sara Granja; Juliana Teixeira; Conceição Nunes; Cristina Oliveira  
*Centro Hospitalar do Tâmega e Sousa, EPE / Hospital Padre Américo, Vale do Sousa*

A ablação endometrial constitui uma alternativa minimamente invasiva para o tratamento da hemorragia uterina anormal em mulheres sem desejo reprodutivo futuro. Entre as várias técnicas disponíveis, os sistemas de termoaablação por balão destacam-se pela sua simplicidade, segurança e elevada reprodutibilidade. O dispositivo LINA Librata™? representa uma evolução nesta abordagem, ao tratar-se de um sistema sem fios, portátil e de utilização rápida, permitindo a conclusão do procedimento em aproximadamente 2 minutos.

O presente trabalho tem como objetivo descrever a técnica de ablação endometrial com balão térmico LINA Librata™?, dispositivo

disponível em Portugal há menos de um ano, fornecendo dados de utilização em contexto real e demonstrando a sua aplicabilidade na prática clínica de um serviço de Ginecologia. Será apresentada uma descrição sucinta da técnica, incluindo critérios de seleção das doentes, aspetos técnicos do procedimento e cuidados perioperatórios. Paralelamente, serão discutidos três casos clínicos correspondentes aos primeiros procedimentos realizados em Portugal.

A análise destes casos permitirá refletir sobre os benefícios, limitações e desafios associados à implementação desta tecnologia. O sistema LINA Librata™? surge como uma opção viável e promissora no tratamento da hemorragia uterina anormal, com potencial para integração na prática clínica diária, promovendo uma abordagem mais conservadora, eficiente e centrada na doente.

## CO 17

### **ABLAÇÃO DE MIOMAS POR RADIOFREQUÊNCIA POR VIA TRANSVAGINAL**

Catarina Costa; Ana Carolina Mateus; Rita Polónia Valente; Margarida Martinho  
*ULS São João*

**Introdução:** Os leiomiomas uterinos são uma patologia ginecológica benigna que afeta aproximadamente 25% das mulheres em idade reprodutiva, sendo por isso importante a existência de intervenções minimamente invasivas que permitam a preservação da fertilidade. A ablação de leiomiomas por radiofrequência (RF) por via transvaginal (TV) emerge como uma opção terapêutica minimamente invasiva, cuja evidência científica mais recente comprova a sua eficácia e segurança 1,2,3, 4, 5, 6, 7. **Objetivos:** Avaliar a eficácia e segurança da ablação de miomas por RF por via TV.

**Material e métodos:** Realizamos um estudo retrospectivo para apresentação dos casos de ablação de miomas por RF por via TV realizados na ULS São João desde maio de 2024. Os

procedimentos foram realizados em regime de ambulatorio. Após o procedimento foram realizadas avaliações aos 1, 3, 6 e 12 meses. **Resultados e conclusões:** Foram incluídas nesta avaliação 43 mulheres com miomas uterinos sintomáticos, com uma média de idades de 40.9 (IQR 28-50) anos. Os principais motivos de referenciação foram história de hemorragia uterina anormal (40), infertilidade primária (2) e dismenorreia (1).

Os miomas selecionados para intervenção foram miomas com porção intramural - FIGO 2,3,4,5 ou 2-5, com um volume médio de 51.5 cc (IQR 1.5-258.7 cc) e um maior diâmetro médio de 4.7 cm (IQR 1.5- 8.3 cm).

O procedimento apresentou um tempo de aplicação de energia entre 1 e 12 min, com uma média de 3min58seg ( $\pm 2'22''$ ), com uma energia média utilizada de 2.34 kcal ( $\pm 1.32$  kcal). Em relação às complicações peri-operatórias, utilizando a classificação Clavien-Dindo, apresentamos um caso de complicação anestésica grau 2 - punção da dura e outro caso de complicação pós-operatório de grau 1 - síndrome necrótico pós ablação.

No período pós-operatório, as pacientes (N=43) apresentaram um score de dor de 1.86 (Score de 0-10), com classificações que variavam entre 0 e 8. Os níveis de hemoglobina apresentaram um aumento médio de 0.78 g/d ( $\pm 1,44$ g/dL). A redução média do volume do mioma, aos 3 meses foi de 40.1% (N=42), aos 6 meses de 47.2% (N=29) e aos 12 meses de 56.3% (N=18).

Em 5 dos 43 casos foi necessário proceder a outro tipo de intervenção para solucionar o sintoma principal: 4 miomectomias por via ressectoscópica e 1 miomectomia laparoscópica. Esta revisão de casos demonstra a segurança e eficácia deste procedimento, bem como os desfechos encontrados.

## CO 18

### RESPOSTA CLÍNICA AO TRATAMENTO COM RYEQO® NA ENDOMETRIOSE: ESTUDO DESCRITIVO MULTICÊNTRICO

Helena Carolina Ribeiro Dias<sup>1</sup>; Inês Gil Dos Santos<sup>2</sup>; Maria Fedchenko<sup>3</sup>; Luis Ferreira de Castro<sup>2</sup>; Andreia Fontoura Oliveira<sup>3</sup>; João Cavaco Gomes<sup>1</sup>; Rosa Zulmira Macedo<sup>2</sup>; Margarida Martinho<sup>1</sup>  
<sup>1</sup>ULS São João; <sup>2</sup>Centro Materno Infantil do Norte, ULS Santo António; <sup>3</sup>ULS Gaia/Espinho

**Introdução:** A endometriose é uma doença ginecológica crónica associada a dor pélvica, dismenorreia, dispareunia, sintomas urinários e intestinais, com impacto marcado na qualidade de vida. O Ryeqo® (relugolix, estradiol e acetato de noretisterona) representa uma opção terapêutica médica recente para o controlo sintomático da doença.

**Objetivo:** Caracterizar o perfil clínico de doentes com endometriose medicadas com Ryeqo® e avaliar a resposta clínica em contexto de prática clínica real.

**Métodos:** Estudo descritivo, retrospectivo e multicêntrico, incluindo 41 mulheres com endometriose tratadas com Ryeqo® em três unidades hospitalares do norte de Portugal (ULS São João, ULS Santo António e ULS Gaia-Espinho). Foram recolhidos dados demográficos e clínicos, nomeadamente antecedentes cirúrgicos, tipo de endometriose, sintomatologia, terapêuticas hormonais prévias, duração do tratamento, efeitos adversos e evolução clínica.

**Resultados:** As doentes apresentavam uma idade média de 38,6 anos. 51,2% eram nulíparas e 41,5% tinham história de cirurgia prévia por endometriose. A maioria apresentava endometriose profunda infiltrativa (82,9%), verificando-se envolvimento ovárico em 20,5% dos casos. As manifestações clínicas mais frequentes foram dor pélvica crónica (94,9%), dismenorreia (91,7%), dispareunia (71,1%), disquésia (57,9%) e disúria (29,7%). Observou-se uma carga sintomática basal elevada, com uma mediana de 3 sintomas dolorosos e 43,9% das doentes a apresentarem 4-5 sintomas. As terapêuticas hormonais

prévias foram heterogêneas, destacando-se o SIU-LNG 52 mg, o dienogest e a contraceção hormonal combinada. O tempo mediano de tratamento com Ryeqo® foi de 9 meses. Foi reportada melhoria clínica em 62,5% das doentes. Os efeitos adversos ocorreram em 17,5% dos casos. À data da avaliação, 52,5% mantinham o tratamento e 42,5% tinham cirurgia planeada. Entre os casos com motivo de interrupção documentada, a principal razão foi ausência de melhoria clínica.

**Conclusão:** Nesta coorte multicêntrica de prática clínica real, o Ryeqo® apresentou um perfil globalmente favorável, com melhoria clínica em mais de metade das doentes e baixa frequência de efeitos adversos. Estes dados reforçam o seu potencial como opção terapêutica útil no controlo sintomático da endometriose, particularmente em mulheres com doença complexa e percurso terapêutico prévio diversificado.

## CO 19

### **SÍNDROME DE INSENSIBILIDADE AOS ANDROGÉNIOS: DA APRESENTAÇÃO PRECOZE À AMENORREIA PRIMÁRIA**

Rodrigo Xavier Gonçalo<sup>1</sup>; Inês Marques Mariano<sup>2</sup>; Mariana Madeira<sup>2</sup>; Francisca Gonçalves<sup>2</sup>; Beatriz David<sup>2</sup>; Andreia Marques<sup>2</sup>; Ângela Rodrigues<sup>2</sup>; Fernanda Geraldês<sup>2</sup>; Fernanda Águas<sup>2</sup>  
<sup>1</sup>ULS Coimbra; <sup>2</sup>ULS Coimbra

**Introdução:** A Síndrome de Insensibilidade aos Androgénios (SIA) é uma perturbação do desenvolvimento sexual associada a variantes com perda de função do gene do recetor de androgénios, localizado no cromossoma X, condicionando resistência variável à ação destas hormonas. Em indivíduos com cariótipo 46,XY e função testicular preservada, esta resistência origina um espectro fenotípico que varia desde um fenótipo feminino completo até graus variáveis de subvirilização. A forma completa apresenta uma prevalência estimada de 1/20.000 indivíduos geneticamente masculinos, sendo uma causa rara de amenorreia primária na adolescência. O

reconhecimento desta entidade é essencial no estudo da amenorreia primária, permitindo diagnóstico etiológico adequado e orientação multidisciplinar.

**Objetivos:** Caracterizar a apresentação clínica e abordagem dos casos de SIA.

**Material e métodos:** Estudo retrospectivo descritivo dos casos de SIA observados em consulta de Ginecologia da Infância e Adolescência de um hospital terciário, entre junho de 2011 e dezembro de 2024.

**Resultados e conclusões:** De um total de 3484 adolescentes referenciadas, 3 apresentavam diagnóstico de SIA. Duas foram diagnosticadas em idade pediátrica precoce: uma no período neonatal, no contexto de anomalia da diferenciação sexual, e outra aos 3 anos, após cirurgia por suspeita de hérnia inguinal bilateral com identificação de tecido testicular. A terceira foi diagnosticada na adolescência no estudo de amenorreia primária. Observou-se variabilidade fenotípica: um caso de SIA completa, com fenótipo feminino e ausência de estruturas müllerianas; e dois casos de SIA parcial, com diferentes graus de virilização, incluindo hipertrofia do clítoris, ausência de útero e/ou vagina, esboço de bolsa escrotal e presença de gónadas ectópicas. O diagnóstico foi confirmado por cariótipo 46,XY em todos os casos e por estudo molecular em dois, sendo a imagiologia compatível com ausência de estruturas müllerianas e identificação de gónadas intra-abdominais/inguinais. Verificaram-se diferenças na abordagem: nos casos com diagnóstico em idade pediátrica precoce foi realizada gonadectomia, seguida de indução pubertária com estrogénios; no caso com diagnóstico na adolescência, optou-se por adiamento da gonadectomia para idade pós-pubertária, com planeamento cirúrgico. Num dos casos de SIA parcial foi realizada vaginoplastia (técnica de Vecchietti), mantendo terapêutica hormonal e dilatação vaginal. A SIA, apesar da sua raridade, constitui um desafio clínico relevante.

Esta série evidencia a variabilidade fenotípica e a evolução das estratégias terapêuticas, nomeadamente no timing da gonadectomia, reforçando a importância de uma abordagem multidisciplinar individualizada.

## CO 20

### IMPACTO DA TERAPÊUTICA PRÉ-OPERATÓRIA COM RYEQO® NA MIOMECTOMIA RESSETOSCÓPICA

Sara Faria; Sara Granja; Juliana Teixeira; Silvana Almeida; Claudia Oliveira; Cristina Oliveira  
*Hospital Padre Américo (CHTS)*

**Introdução:** Os miomas submucosos constituem uma causa frequente de hemorragia uterina anormal (HUA) e anemia, com impacto significativo na qualidade de vida. A miomectomia ressetoscópica é uma abordagem conservadora eficaz no tratamento desta patologia. A terapêutica combinada com Ryeqo® tem emergido como potencial estratégia de otimização pré-operatória.

**Objetivos:** Avaliar o impacto da terapêutica pré-operatória com Ryeqo® em doentes submetidas a miomectomia ressetoscópica, comparando resultados clínicos e laboratoriais com um grupo sem terapêutica prévia.

**Material e métodos:** Estudo descritivo retrospectivo de 57 miomectomias ressetoscópicas realizadas entre maio de 2023 e outubro de 2025 num hospital nível 2. Foram avaliadas características clínicas, utilização pré-operatória de Ryeqo®, evolução sintomática e valores de hemoglobina antes da cirurgia.

**Resultados:** A média de idades foi de  $45,1 \pm 6,4$  anos e o IMC médio de  $27,9 \pm 5,0$  kg/m<sup>2</sup>. Todas as doentes apresentavam HUA e 35 anemia associada. Relativamente à classificação FIGO, 24 miomas eram tipo 0, 30 tipo 1 e 3 tipo 2.

Vinte e uma doentes realizaram terapêutica prévia com Ryeqo®, com duração mediana de 3,5 meses (IIQ 2–6). Neste grupo, 95% apresentavam anemia antes do tratamento e 95% referiram resolução das queixas he-

morrágicas antes da cirurgia. Antes do início da terapêutica, 2 doentes apresentavam hemoglobina  $\leq 7$  g/dL, 10 valores entre 8–9 g/dL, 8 entre 10–11 g/dL e apenas 1 valor  $\geq 12$  g/dL. No momento da cirurgia, nenhuma doente apresentava hemoglobina  $< 10$  g/dL, verificando-se valores entre 10–11 g/dL em 5 casos e  $\geq 12$  g/dL em 16.

No grupo sem terapêutica prévia ( $n=36$ ), 42% das doentes apresentavam anemia. Antes da cirurgia, nenhuma apresentava hemoglobina  $< 10$  g/dL, verificando-se valores entre 10–11 g/dL em 4 casos e  $\geq 12$  g/dL em 32.

Foram registados cinco casos de reintervenção cirúrgica durante o follow-up: quatro miomectomias ressetoscópicas e uma histerectomia abdominal.

**Conclusões:** A utilização pré-operatória de Ryeqo® associou-se a melhoria clínica da HUA e correção da anemia antes da cirurgia.

Apesar de o grupo medicado apresentar maior gravidade hematológica inicial, verificou-se melhoria significativa dos valores de hemoglobina e controlo sintomático até ao momento da cirurgia, aproximando-se dos valores observados no grupo sem terapêutica prévia.

Neste estudo, o Ryeqo® demonstrou ser uma opção segura e eficaz na otimização pré-operatória de doentes submetidas a miomectomia ressetoscópica.

## CO 21

### A NOVA ERA DO DIAGNÓSTICO CERVICAL: INTELIGÊNCIA ARTIFICIAL E DEEP LEARNING EM COLPOSCOPIA

Daniela Albuquerque<sup>1</sup>; Sofia Pedrosa<sup>2</sup>; Rita Sousa<sup>2</sup>  
<sup>1</sup>ULS Coimbra; <sup>2</sup>IPO Coimbra

**Introdução:** A colposcopia é um ferramenta fundamental no diagnóstico do cancro do colo do útero após resultados anómalos no rastreio. Contudo, a sua acuidade diagnóstica é altamente dependente da experiência do operador, resultando em variabilidade significativa. A inteligência artificial (IA), nomeadamente através de técnicas de deep learning,

surge como uma ferramenta promissora para otimizar a detecção e classificação de lesões cervicais.

**Objetivos:** Analisar a evidência atual sobre a utilização de aplicações de IA na análise de imagens cervicais obtidas por inspeção visual com ácido acético (VIA) e/ou colposcopia, caracterizando os seus objetivos, desempenho diagnóstico e nível de validação.

**Material e métodos:** Foi realizada uma revisão de âmbito (scoping review) baseada nas diretrizes PRISMA-ScR. A pesquisa sistemática nas bases de dados PubMed e Scopus identificou estudos que avaliam modelos de IA aplicados à análise de imagem colposcópica. Após a remoção de duplicados, os registos foram selecionados por título e resumo, seguidos de revisão de texto integral conforme critérios de inclusão predefinidos. A extração de dados incluiu as características dos estudos, metodologias de IA, conjuntos de dados (datasets), padrões de referência e métricas de desempenho diagnóstico.

**Resultados e conclusões:** Identificaram-se 371 registos, dos quais 105 foram avaliados integralmente após exclusão de duplicados. Incluíram-se 32 estudos na análise final. A maioria utilizou modelos de *deep learning*, nomeadamente redes neuronais convolucionais, para detecção, classificação ou segmentação de lesões. O desempenho diagnóstico reportado foi elevado, com diversos estudos a demonstrarem valores de área sob a curva (AUC) entre 0,85 e 0,95. Os sistemas baseados em IA demonstraram consistentemente uma sensibilidade superior à colposcopia convencional, embora com menor especificidade. Abordagens multimodais, que integram diferentes tipos de imagem e dados clínicos, evidenciaram um desempenho superior comparativamente a modelos de imagem única. As aplicações de IA em colposcopia apresentam um elevado potencial para melhorar a detecção de lesões cervicais pré-malignas, aumentando a sensibilidade e mitigando a

dependência do operador. No entanto, a evidência atual é limitada pela heterogeneidade metodológica, escassez de validação externa e preocupações relativas à especificidade. A IA deve ser considerada uma ferramenta complementar de apoio à decisão clínica, sendo necessários estudos prospetivos e multicêntricos adicionais antes da sua implementação rotineira na prática clínica.

## CO 22


### UMA COMPLICAÇÃO INVISÍVEL DA INCISÃO DE PFANNENSTIEL: RELATO DE CASO

Ana Rita Duarte; Ana Sofia Dos Santos Martins; Ana Margarida Cunha; Catarina Gomes Luís; José Pinto de Almeida  
*Centro Hospitalar de Setúbal, EPE / Hospital de São Bernardo*

**Introdução:** A meralgia parestésica é uma mononeuropatia sensitiva do nervo cutâneo femoral lateral, caracterizada por dor, parestesias, disestesias ou hipoestesia na face ântero-lateral da coxa, sem défice motor associado. Resulta da compressão, tração, encarceramento ou lesão direta deste nervo, frequentemente associada a procedimentos cirúrgicos.

**Discussão do caso:** Mulher de 45 anos, previamente saudável, com antecedentes pessoais de duas cesarianas, referenciada à consulta de Ginecologia por hemorragia uterina anormal, dor pélvica crónica e dispareunia profunda, no contexto de mioma uterino subseroso volumoso (FIGO 6) com cerca de 7 cm de maior diâmetro. Foi proposta para histerectomia total abdominal com salpingectomia bilateral, procedimento que decorreu sem intercorrências intraoperatórias.

Ao 5.º dia pós-operatório verificou-se deiscência da aponevrose na extremidade direita da ferida operatória, com exteriorização de epíploon, tendo sido submetida a exploração cirúrgica e encerramento da ferida sob sedação, sem complicações. Cerca de um mês após a reintervenção, iniciou quadro de dor intensa na região da anca direita e face ântero-lateral da coxa, associada a parestesias e



hiperalgesia da ferida operatória, com impacto significativo nas atividades da vida diárias, nomeadamente na higiene pessoal e deambulação. À observação, apresentava ferida operatória com boa evolução cicatricial, sem sinais inflamatórios ou infecciosos, mas com dor ao toque e à palpação superficial no território descrito. Foi assumido quadro compatível com meralgia parestésica pós-operatória e foi instituída terapêutica sintomática com gabapentina, anti-inflamatório e relaxante muscular. Verificou-se melhoria clínica significativa das queixas após cerca de 2 meses.

A meralgia parestésica pode ocorrer como complicação de cirurgias pélvicas ou abdominais inferiores, incluindo cirurgia ginecológica com incisão de Pfannenstiel. O diagnóstico é essencialmente clínico. O tratamento é geralmente conservador, com analgesia dirigida à dor neuropática, evicção de fatores compressivos e referência para Consulta da Dor. Em casos refratários, podem ser considerados bloqueios nervosos ou outras técnicas invasivas.

**Conclusão:** A meralgia parestésica é uma complicação rara da cirurgia ginecológica por incisão de Pfannenstiel. Este caso clínico evidencia a importância do reconhecimento precoce da dor neuropática localizada à anca e face externa da coxa no pós-operatório, sobretudo após reintervenção sobre a parede abdominal. A exclusão de complicações da ferida operatória, associada à valorização da distribuição sensitiva característica, é fundamental para o diagnóstico. A instituição precoce de terapêutica adequada poderá traduzir-se numa melhoria clínica significativa e na redução do impacto funcional associado.

**Videos****VD 01****TÉCNICA DE PURSE-STRING  
NA HIMENECTOMIA: RECONSTRUÇÃO  
DO INTROITO NO HÍMEN IMPERFURADO**

Inês Garcia Nunes  
HFF

Hímen imperfurado - malformação rara e uma das causas de amenorreia 1aria com hematometra e hematocolpos. Manifesta-se por dor pélvica e sintomas obstrutivos. O diagnóstico é clínico e o tratamento cirúrgico visa restabelecer a drenagem e prevenir estenose.

13A, amenarca, com dor abdominal há vários meses, disúria e polaquiúria. Objetivamente, dor à palpação abdominal e introito vaginal ocluído p/ membrana azulada e abaulada, sugerindo diagnóstico de hímen imperfurado. Ecografia: volumoso hematometra.

No BO, incisão da membrana himenial com drenagem de 2L sangue e abertura do hímen com resseção conservadora das margens - sutura contínua circular com pontos cruzados, ancorando o bordo himenial à mucosa vaginal: técnica em *purse-string*. Esta sutura permite a aproximação circunferencial das margens criando um novo introito vaginal anatomicamente estável, favorecendo a manutenção do calibre do orifício e redução do risco de estenose.

A himenectomia *purse-string* é uma abordagem cirúrgica simples, conservadora e eficaz.

**VD 02****REPARAÇÃO LAPAROSCÓPICA  
DE ISTMOCELO: ESTRATÉGIAS  
PARA UMA CIRURGIA MAIS SEGURA**

Catarina Paulo de Sousa<sup>1</sup>; Alexandra Coelho<sup>2</sup>;  
Bruno Nogueira<sup>3</sup>; Duarte Vilarinho<sup>3</sup>; José Reis<sup>3</sup>

<sup>1</sup>Hospital de Santa Maria, ULSSM; <sup>2</sup>Maternidade Alfredo da Costa; <sup>3</sup>Hospital da Luz Lisboa

**Introdução:** O istmocele é um defeito miometrial por cicatrização incompleta da cicatriz de cesariana, podendo causar hemorragia uterina anormal, dor pélvica e infertilidade secundária. A reparação laparoscópica é indicada em defeitos com miométrio residual <2.5–3 mm, sendo os istmocelos complexos associados a maior risco de lesão da bexiga e ureteres.

**Objetivos:** Apresentar duas estratégias para aumentar a segurança da disseção na correção laparoscópica de um istmocele complexo.

**Material e métodos:** Mulher de 35 anos, três cesarianas prévias, com hemorragia uterina anormal sob desogestrel. Na ecografia, istmocele volumoso (39x15x14mm) com 1mm de miométrio residual. Foi realizada resseção laparoscópica com injeção ureteral de verde de indocianina por cistoscopia e uso de manipulador uterino *Clermont-Ferrand* (ponteira lisa).

**Resultados e conclusões:** A injeção de verde de indocianina permitiu a identificação segura da bexiga e ureteres. O manipulador

uterino otimizou a exposição do fórnix vaginal anterior, facilitando a disseção do espaço vesicouterino. Estas técnicas são particularmente úteis em istmocelos volumosos com aderências extensas.

### VD 03

#### **ENDOMETRIOSE VESICAL: CISTECTOMIA PARCIAL ASSISTIDA POR ROBÓTICA**

Carolina Gomes Pires; Hélder Ferreira; Rosa Zulmira CMIN, ULSSA

**Introdução:** A cirurgia robótica tem-se consolidado na ginecologia como abordagem minimamente invasiva, oferecendo maior precisão, visualização tridimensional e melhor ergonomia, sendo vantajosa na endometriose profunda.

**Objetivo:** Demonstrar um caso de endometriose vesical submetido a cistectomia parcial assistida por robótica, destacando os principais passos técnicos e vantagens da abordagem.

**Métodos:** Mulher de 34 anos, nuligesta, com disúria e hematúria catameniais associadas a polaquiúria e dismenorreia. A investigação evidenciou hematúria, espessamento focal da parede vesical anterior na ecografia e lesão infiltrativa na ressonância magnética, compatível com endometriose profunda. Realizou-se cistectomia parcial robótica. O vídeo ilustra o posicionamento, colocação de trocartes, disseção, excisão em bloco das lesões, cistorrafia e controlo hemostático.

**Conclusões:** A abordagem robótica permite disseção precisa e reconstrução segura, sendo uma opção eficaz no tratamento da endometriose vesical. A integração emergente da inteligência artificial poderá otimizar o planeamento e a execução cirúrgica, melhorando os resultados.

### VD 04

#### **ABORDAGEM LAPAROSCÓPICA DE ENDOMETRIOSE VESICAL E DO COMPARTIMENTO POSTERIOR**

Joana Figueiredo<sup>1</sup>; Catarina Paulo de Sousa<sup>2</sup>; João Pedro Lopes<sup>3</sup>; Duarte Vilarinho<sup>3</sup>; António Setúbal<sup>3</sup>  
<sup>1</sup>ULS Oeste; <sup>2</sup>Hospital de Santa Maria, ULSSM; <sup>3</sup>Hospital da Luz Lisboa

A endometriose afeta cerca de 10% das mulheres em idade reprodutiva, tendo na maioria dos casos uma clínica heterógena e complexa. Embora predomine na cavidade pélvica, pode envolver órgãos extragenitais, nomeadamente o intestino ou a bexiga. A endometriose vesical, com uma prevalência de cerca de 1%, constitui um desafio diagnóstico e terapêutico. O tratamento pode ser conservador, baseando-se no estilo de vida e terapêutica médica, ou cirúrgico, sendo a abordagem laparoscópica a técnica de eleição. A cirurgia é frequentemente complexa devido à distorção anatómica associada. Apresenta-se o caso de uma mulher de 34 anos com endometriose profunda dos compartimentos anterior e posterior, com indicação cirúrgica por dor persistente. Destaca-se a abordagem da endometriose vesical, incluindo disseção do espaço vesicouterino, cistotomia e exérese completa do nódulo vesical, bem como a resseção de nódulo rectovaginal e ligamentos útero-sagrados invadidos, após disseção do espaço de Okabayashi e espaço rectovaginal. Este vídeo ilustra os principais passos técnicos da abordagem laparoscópica.

### VD 05

#### **FÍSTULA ÚTERO-VESICAL APÓS CESARIANA: CONFIRMAÇÃO ENDOSCÓPICA COMBINADA**

Helena Carolina Ribeiro Dias; João Cavaco Gomes  
ULS São João

**Introdução:** A fístula útero-vesical é uma entidade rara, geralmente associada a cesariana anterior, podendo manifestar-se por hematúria cíclica.

**Caso clínico:** Doente de 41 anos, G1P1, com cesariana em 2021, observada por hematúria macroscópica recorrente e dor hipogástrica. A ecografia reno-vesical foi inconclusiva. A cistoscopia prévia identificou uma lesão hemorrágica intravesical e a RMN pélvica mostrou um defeito ístmico anterior com repuxamento da parede vesical posterior, sugerindo comunicação útero-vesical.

**Vídeo:** Apresenta-se a avaliação endoscópica combinada (cistoscopia e histeroscopia). Na cistoscopia observou-se abaulamento do nicho sobre a parede vesical e exteriorização de muco ensanguentado por uma solução de continuidade. Na histeroscopia identificou-se um ístmocelo com um recesso profundo dirigido à bexiga. A instilação intrauterina de azul de metileno confirmou a fistula.

**Conclusão:** A abordagem combinada permitiu confirmação anatómica e funcional do diagnóstico.

## VD 06

### UM CASO DE ENDOMETRIOSE PROFUNDA COM ENVOLVIMENTO INTESTINAL E A SUA ABORDAGEM MULTIDISCIPLINAR

Daniel Silva<sup>1</sup>; Maria Leonor Antunes<sup>2</sup>; Sónia Barata<sup>3</sup>; Filipa Osório<sup>3</sup>

<sup>1</sup>ULS do Arco Ribeirinho; <sup>2</sup>ULS do Alentejo Central; <sup>3</sup>Hospital da Luz Lisboa

**Introdução:** Relata-se o caso de uma doente de 43 anos com endometriose profunda, com dismenorrea (9/10) e disquesia (7/10), refratária a múltiplas terapêuticas hormonais. A RM pélvica revelou múltiplos miomas subserosos, nódulo do septo rectovaginal (23 mm), hematossalpinge à esquerda e aderências do anexo direito à parede pélvica e intestino delgado.

**Objetivos:** Demonstrar a abordagem cirúrgica laparoscópica em endometriose profunda com envolvimento multiorgânico.

**Material e métodos:** Realizou-se cistoscopia com cateterização ureteral e administração de verde de indocianina para referenciação dos ureteres. Procedeu-se a histerectomia total, salpingectomia esquerda e anexectomia

direita. Por envolvimento de um segmento do íleon e divertículo de Meckel num nódulo de endometriose, foi realizada ressecção segmentar do íleon com anastomose latero-lateral. Foram empregues energia mecânica, bipolar e monopolar para a realização dos diferentes passos cirúrgicos.

**Resultados e conclusões:** A endometriose é uma doença inflamatória crónica multiorgânica, sendo a abordagem multidisciplinar fundamental em casos complexos.

## VD 07

### ABORDAGEM LAPAROSCÓPICA PARA EXCIÇÃO DE ACUM (ACCESSORY CAVITATED UTERINE MALFORMATION)

Maria Leonor Antunes<sup>1</sup>; Daniel Silva<sup>2</sup>; Sónia Barata<sup>3</sup>; Filipa Osório<sup>3</sup>

<sup>1</sup>ULS do Alentejo Central; <sup>2</sup>ULS do Arco Ribeirinho; <sup>3</sup>Hospital da Luz Lisboa

**Introdução:** A ACUM (*Accessory Cavitated Uterine Malformation*) é uma entidade rara e subdiagnosticada, caracterizada pela presença de uma cavidade endometrial ectópica não comunicante, frequentemente responsável por dismenorrea severa em mulheres jovens.

**Objetivos:** Demonstrar a técnica cirúrgica laparoscópica para excisão de ACUM numa abordagem preservadora da fertilidade.

**Material e métodos:** Apresenta-se o vídeo cirúrgico de uma mulher de 25 anos com dismenorrea incapacitante e dor pélvica crónica. A RM revelou uma lesão quística intramiometrial com 26 mm sugestiva de ACUM vs adenomioma quístico. Intraoperatoriamente identificou-se uma ACUM cornual esquerda com ~3 cm. Realizou-se excisão laparoscópica completa da ACUM com energia monopolar, seguida de reconstrução miometrial com sutura contínua.

**Resultados e conclusões:** A cirurgia e o pós-operatório decorreram sem complicações. A excisão laparoscópica constitui um tratamento eficaz da ACUM, possibilitando alívio sintomático e preservação da fertilidade.

# 209°

Reunião da Sociedade Portuguesa  
de **GINECOLOGIA**

**A Ginecologia em Tempo de IA**



## Imagens

### IMG 01

#### **ENDOMETRIOSE UMBILICAL: UMA MANIFESTAÇÃO RARA DE DOENÇA EXTRAPÉLVICA**

Inês Garcia Nunes  
*HFF*

**Legenda:** 30 anos, nulípara, antecedentes de dor pélvica crónica e dismenorrea intensa. Recorre ao SU por agudização da dor associada a hemorragia da cicatriz umbilical. Objetivamente, observou-se lesão umbilical eritematosa sugestiva de foco de endometriose. Ecografia com endometrioma ovárico direito.

### IMG 02

#### **LEIOMIOMAS SUBMUCOSOS EM IDADE REPRODUTIVA: UM DESAFIO TERAPÊUTICO**

Sara Granja; Sara Faria; Juliana Teixeira;  
Silvana Almeida; Cristina Oliveira  
*ULS Tâmega e Sousa*

Mulher, 28 anos, nuligesta, com hemorragia uterina anormal e anemia com necessidade de suporte transfusional. Histeroscopia office: cavidade amplamente distorcida por múltiplos leiomiomas submucosos difusos, coalescentes. Achados sustentam impacto na fertilidade, orientando otimização médica prévia e planeamento de miomectomia ressetoscópica.

### IMG 03

#### **PRODUTO OVULAR RETIDO TRATADO POR HISTEROSCOPIA OFFICE**

Juliana Pinto Teixeira; Sara Granja; Catarina Estevinho;  
Cristina Oliveira  
*ULS Tâmega e a Sousa*

Identificada estrutura inserida na vertente lateral direita da cavidade uterina, com cerca de 10 mm, compatível com produto ovular, classificado como Gutenberg tipo 1, caracterizado por vilosidades coriônicas bem definidas avasculares. O fragmento foi removido mecanicamente com pinça, sem intercorrências.

**Posters****PO 01****QUISTO DO ÚRACO NO DIAGNÓSTICO  
DIFERENCIAL DE MASSA ANEXIAL**

Ana Rita Matos; Adriana Oliveira; Bárbara Pontes;  
Marta Dias Costa; Andreia Miranda;  
Agostinho Carvalho; João Pedro Silva; Paula Pinheiro  
*Unidade Local de Saúde do Alto Minho, EPE / Hospital de  
Santa Luzia*

A avaliação de massas pélvicas em Ginecologia requer a integração de achados clínicos, imagiológicos e laboratoriais, sendo fundamental definir a origem anatómica da lesão. O úraco é uma estrutura embrionária que estabelece comunicação entre a bexiga e o umbigo, envolvendo habitualmente durante o desenvolvimento. A persistência parcial deste trajeto pode originar anomalias do úraco, geralmente raras na idade adulta, pelo que o seu diagnóstico é frequentemente tardio. Este caso reforça a importância do diagnóstico diferencial perante massas pélvicas de localização atípica e da correta definição da sua origem anatómica para um adequado planeamento diagnóstico e terapêutico.

Sexo feminino, 62 anos, recorreu ao SU por dor nos quadrantes inferiores do abdómen, refratária à analgesia, com cerca de um mês de evolução, associada a perda ponderal. Ao EO apresentava uma massa hipogástrica, dura, móvel e dolorosa à palpação. Neste contexto, foi realizada uma ecografia abdo-

mino-pélvica, que documentou, na região anexial direita, uma formação nodular sólida, heterogénea e vascularizada, classificada como O-RADS 5. Perante estes achados, foi solicitada uma ressonância magnética pélvica para melhor caracterização imagiológica. Por agravamento sintomático e uma vez que não se encontravam disponíveis os resultados da RMN, optou-se por uma laparotomia exploradora por suspeita de abdómen agudo. Intraoperatoriamente, identificou-se uma estrutura quística de origem supravesical, estendendo-se ao espaço de Retzius, compatível com quisto do úraco infetado, verificando-se drenagem espontânea de conteúdo purulento com odor fétido. O exame anatomopatológico corroborou o diagnóstico, sem evidência de malignidade, sendo o estudo citológico igualmente negativo. Durante o internamento, a doente cumpriu antibioterapia endovenosa, com evolução clínica e analítica favorável. A TC de reavaliação, realizada três semanas após a intervenção, demonstrou marcada diminuição do abscesso do seio uracal, persistindo apenas uma pequena coleção líquida residual.

Este caso reforça a importância do diagnóstico diferencial na avaliação ginecológica de massas pélvicas. Perante uma lesão suspeita inicialmente interpretada como anexial, a identificação posterior de uma origem não

ginecológica demonstra a necessidade de caracterizar rigorosamente a topografia da massa antes de assumir a sua natureza. Embora raro na mulher adulta, o quisto do úraco deve ser considerado perante massas pélvicas de localização atípica, sobretudo quando a lesão se situa na linha média. Sempre que possível, a integração dos achados clínicos, analíticos e imagiológicos em contexto multidisciplinar pode favorecer uma orientação diagnóstica mais precisa. Quando os achados cirúrgicos se revelam inesperados, estes assumem um papel determinante na confirmação diagnóstica e na redefinição da estratégia terapêutica.

## PO 02

### CARCINOMA ADENÓIDE QUÍSTICO DA GLÂNDULA DE BARTHOLIN: DA SUSPEITA BENIGNA AO DIAGNÓSTICO RARO

Inês Cabral Lopes<sup>1</sup>; Miguel Penas da Costa<sup>2</sup>; Joana N Figueiredo<sup>3</sup>; Margarida Bernardino<sup>4</sup>; Mariana Ormonde<sup>4</sup>

<sup>1</sup>Hospital Beatriz Ângelo; <sup>2</sup>Hospital do Espírito Santo, EPE, Évora; <sup>3</sup>Centro Hospitalar do Oeste Norte, EPE / Hospital Distrital das Caldas da Rainha; <sup>4</sup>IPO Lisboa

**Introdução:** O carcinoma adenóide quístico da glândula de Bartholin é uma neoplasia rara, representando <1% das neoplasias vulvares, com menos de 300 casos descritos na literatura. A sua apresentação clínica mimetiza frequentemente patologia benigna, condicionando atrasos diagnósticos significativos e abordagens cirúrgicas iniciais inadequadas. A baixa incidência dificulta o estabelecimento de estratégias terapêuticas padronizadas, tornando cada caso clinicamente relevante.

**Descrição do caso:** Mulher, 44 anos, sem antecedentes médicos relevantes. Apresentava tumefação vulvar esquerda dolorosa com cerca de 2 anos de evolução, previamente tratada em instituição externa como patologia benigna da glândula de Bartholin, com tentativa de marsupialização infrutífera. Após excisão em instituição externa, o exame histopatológico revelou carcinoma adenóide quístico com invasão perineural e margens cirúrgicas

comprometidas (R2). A ressonância magnética pélvica identificou lesão de 42×27×30mm com invasão do intróito vaginal e do músculo pubo-rectal esquerdo. Referenciada ao IPO de Lisboa, realizou excisão radical com preservação do esfíncter anal e reconstrução perineal com apoio de cirurgia plástica, em outubro de 2024. A histologia confirmou carcinoma adenóide quístico residual com margens cirúrgicas negativas (2mm), sem invasão linfovascular. Realizou radioterapia adjuvante com IMRT (50 Gy/25 frações sobre o leito vulvar, *boost* até 66 Gy/33 frações sobre o leito tumoral) entre dezembro de 2024 e fevereiro de 2025. Sem evidência de recidiva clínica ou imagiológica aos 11 meses de seguimento.

**Conclusão:** Este caso ilustra o desafio diagnóstico do carcinoma adenóide quístico da glândula de Bartholin, cuja apresentação frequentemente mimetiza patologia benigna e conduz a atrasos diagnósticos. Reforça-se a necessidade de baixo limiar de suspeição e de estudo histológico sistemático em lesões persistentes ou atípicas. A abordagem multidisciplinar em centro de referência permitiu controlo loco-regional com preservação da função esfíncteriana. Dada a propensão deste tumor para recidivas tardias, sublinha-se a importância de vigilância oncológica a longo prazo.

## PO 04

### DÉFICE DE AROMATASE: O TEMPO COMO FATOR DETERMINANTE – IMPACTO DO DIAGNÓSTICO E INTERVENÇÃO PRECOCE

Maria Francisca Gonçalves; Beatriz David; Inês Mariano; Mariana Madeira; Rodrigo Gonçalo; Mafalda Simões; Inês Coutinho; Ângela Rodrigues; Fernanda Geraldês; Alice Mirante; Fernanda Águas  
Centro Hospitalar e Universitário de Coimbra, EPE / Hospital Geral

**Introdução:** A aromatase, codificada pelo gene CYP19A1, é responsável pela conversão de androgénios em estrogénios. O défice desta enzima constitui uma condição extremamente rara, com menos de 60 casos descri-

tos na literatura, de transmissão autossômica recessiva. Associa-se à diminuição dos estrogénios e excesso relativo de androgénios, com elevada heterogeneidade fenotípica, desde a ambiguidade genital até um compromisso do desenvolvimento pubertário e da função reprodutiva. O diagnóstico precoce e o tratamento atempado assumem um papel determinante na evolução clínica.

**Objetivos:** Caracterizar a expressão clínica e evolução de dois casos de déficit de aromatase.

**Material e métodos:** Análise descritiva com base na revisão de processos clínicos e registos hospitalares.

**Resultados e conclusões:** Descrevem-se dois casos de déficit de aromatase em irmãs, filhas de progenitores portadores em heterozigotia de variantes no gene CYP19A1. Em ambas as gestações, a mãe apresentou sinais de hiperandrogenismo (agravamento da pilosidade, voz grave e hipertrofia do clitóris), com remissão quase completa após o parto. A primeira, atualmente com 19 anos, sem vigilância ou intervenção terapêutica atempada, foi referenciada aos 13 anos por amenorreia primária e ambiguidade genital. Ao exame objetivo apresentava hipertrofia marcada do clitóris, vagina curta e estenosada e estatura marcadamente superior à estatura-alvo. Analiticamente, evidenciava hipoestrogenismo hipergonadotrófico. A evolução foi marcada por quistos ováricos funcionais recorrentes, complicados por torção anexial, motivando três intervenções cirúrgicas (destorção ovárica, ooforectomia e quistectomia do ovário remanescente), com necessidade de supressão ovárica com análogos da GnRH. Atualmente encontra-se sob terapêutica estroprogestativa com progestativo anti-androgénico, com hemorragias de privação regulares e redução dos sinais de hiperandrogenismo, mantendo, porém, hipertrofia do clitóris, fibrose e estenose do introito vaginal. Em contraste, a segunda, atualmente com 13 anos, encontra-se em vigilância desde os 8 anos. Referenciada por ambiguidade genital e

atraso pubertário inicial, apresentava hipertrofia do clitóris e grandes lábios virilizados, com hipoestrogenismo hipergonadotrófico. Iniciou terapêutica estrogénica em fase pré-púbere, com progressão pubertária adequada, desenvolvimento de caracteres sexuais secundários e controlo ovárico normal, sem necessidade de intervenção cirúrgica. Mantém atualmente discreta virilização dos genitais externos.

O déficit de aromatase constitui um espectro clínico amplo e potencialmente modificável. A evolução distinta entre estas duas doentes demonstra que o diagnóstico e a intervenção precoces permitem prevenir complicações irreversíveis, traduzindo-se em melhores outcomes pubertários, reprodutivos e funcionais.

## PO 05

### O ENDOMÉTRIO NA INFERTILIDADE RELACIONADA COM A SÍNDROME DO OVÁRIO POLIQUÍSTICO

Mariana Paz<sup>1</sup>; Fernanda Santos<sup>2</sup>; Margarida Figueiredo Dias<sup>2</sup>

<sup>1</sup>Faculdade de Medicina da Universidade de Coimbra;

<sup>2</sup>Centro Hospitalar e Universitário de Coimbra / Hospitais da Universidade de Coimbra

**Introdução:** A Síndrome do Ovário Poliquístico (SOP) é uma endocrinopatia multifatorial frequentemente associada à infertilidade anovulatória. Contudo, evidência recente destaca o papel da disfunção da recetividade endometrial como fator relevante no insucesso reprodutivo. **Objetivos:** Analisar os mecanismos fisiopatológicos subjacentes à disfunção endometrial na SOP e o seu impacto na fertilidade.

**Material e métodos:** Revisão narrativa baseada na análise crítica da literatura científica, com enfoque nos mecanismos hormonais, metabólicos, imunológicos e moleculares associados à recetividade endometrial.

**Resultados e conclusões:** A anovulação crónica promove exposição prolongada ao estrogénio e resistência à progesterona, conduzindo à desregulação de recetores hormonais e à alteração da expressão de genes essenciais à decidualização e implantação, como HOXA10

e LIF. Paralelamente, a resistência à insulina, a hiperinsulinemia e o estado inflamatório crônico de baixo grau comprometem o metabolismo endometrial e amplificam a disfunção molecular. Estes mecanismos culminam num endométrio, estrutural e funcionalmente incompetente, associado a falha de implantação, aumento do risco de aborto e complicações obstétricas.

Assim, a infertilidade na SOP deve ser entendida como resultado de uma disfunção integrada ovárica e endometrial, sendo fundamental uma abordagem terapêutica multidimensional.

**Palavras-chave:** Síndrome do Ovário Poliquístico; Endométrio; Recetividade Endometrial; Infertilidade.

## PO 06

### **GRAVIDEZ ECTÓPICA INTERSTICIAL AVANÇADA: RELATO DE UM CASO CLÍNICO DESAFIANTE**

Maria Malta Cruz; Patrícia Nazaré; Sara Pereira; Diana Martins; Vera Sousa; Pedro Rocha  
*Hospital Garcia de Orta, EPE*

**Introdução:** A porção intersticial da trompa de Falópio corresponde ao seu segmento mais proximal, encontrando-se envolvida por miométrio. A gravidez ectópica intersticial representa aproximadamente 2–3% das gestações ectópicas, constituindo uma entidade rara, mas associada a elevada morbidade e mortalidade materna, devido ao risco acrescido de rotura uterina e hemorragia maciça decorrente da sua localização altamente vascularizada. O diagnóstico é frequentemente desafiante, sobretudo em idades gestacionais avançadas, podendo ter uma evolução clínica silenciosa até fases tardias.

**Descrição do caso:** Mulher de 22 anos recorreu ao serviço de urgência por dor pélvica súbita e intensa, às 13 semanas e 4 dias de amenorreia. Negava hemorragia vaginal ou outras queixas. A ecografia evidenciou útero em anteversoflexão e saco gestacional em

localização ectópica, sugestiva de gravidez intersticial, contendo embrião com atividade cardíaca presente e comprimento crânio-caudal de 78,4 mm, compatível com 13 semanas e 6 dias. Observou-se discreta lâmina de líquido livre intraperitoneal.

Foi decidida intervenção cirúrgica urgente. A abordagem inicial por laparoscopia revelou tumefação exuberante e vascularizada, com cerca de 10cm, compatível com gravidez intersticial direita rota, associada a aderências entre epíplon, superfície uterina e parede intestinal, motivando conversão para laparotomia. Procedeu-se a lise de aderências, injeção intramiométrica de vasopressina e colocação de garrote uterino ao nível das artérias uterinas para redução da perda hemática. Realizou-se salpingectomia direita e ressecção cornual direita, com entrada na cavidade endometrial, seguida de encerramento miométrico em múltiplos planos. A perda hemática estimada foi de 350 mL. No pós-operatório, verificou-se hemoglobina de 9,7 g/dL, sem necessidade transfusional.

O exame anatomopatológico confirmou gestação ectópica intersticial. O feto, do sexo feminino, apresentava desenvolvimento adequado para 13–14 semanas de idade gestacional, sem malformações major identificáveis, nem evidência de processo inflamatório ou infeccioso associado.

**Conclusão:** A gravidez ectópica intersticial constitui uma emergência obstétrica rara e potencialmente catastrófica. Este caso reforça a importância da suspeição clínica, da correta interpretação ecográfica e da individualização da abordagem cirúrgica, particularmente em apresentações tardias e complexas. A intervenção atempada foi determinante para um desfecho materno favorável.

## PO 07

### **CARCINOMA DA VULVA NA 3ª DÉCADA DE VIDA ASSOCIADO A ANEMIA DE FANCONI: CASO CLÍNICO**

Ana F. Sousa; Liliana Barbas; Elisabete Santos  
*Unidade Local de Saúde da Região de Leiria*

**Introdução:** O carcinoma da vulva é a neoplasia ginecológica menos comum, surgindo tipicamente na 7ª década de vida. O carcinoma espinhocelular representa cerca de 75% dos casos, estando frequentemente associado à infeção pelo vírus do papiloma humano (HPV). Os fatores de risco de carcinoma da vulva incluem neoplasia intraepitelial vulvar ou cervical, história de carcinoma do colo do útero, tabagismo, líquen escleroso vulvar e estados de imunodeficiência. O diagnóstico é estabelecido por biópsia.

A anemia de Fanconi é uma doença hereditária causada por mutações em genes envolvidos na reparação do DNA, conduzindo a instabilidade genómica. Caracteriza-se por falência medular e pancitopenia, predisposição para malignidade e malformações congénitas. Os tumores sólidos surgem frequentemente em idades mais jovens, sendo o risco superior nos doentes submetidos a transplante de células hematopoiéticas. Cerca de 49% dos tumores sólidos são carcinomas espinhocelulares da cabeça e pescoço e da região ano-genital. Apresenta-se um caso de carcinoma espinhocelular da vulva em doente com anemia de Fanconi.

**Descrição do caso:** Mulher de 29 anos recorreu ao serviço de urgência por tumefação vulvar esquerda com 3 meses de evolução, de crescimento progressivo. Tinha antecedentes de anemia de Fanconi, submetida a transplante de células hematopoiéticas, sem história de coitarca. Ao exame objetivo, apresentava volumosa formação tumoral parcialmente ulcerada envolvendo o grande lábio esquerdo, com extensão aos pequenos lábios bilateralmente, grande lábio direito, introito vaginal e meato uretral, associada a conglomerados adenopáticos inguiniais bilaterais. A

biópsia revelou carcinoma espinhocelular invasivo. A RMN abdomino-pélvica evidenciou massa vulvar de contornos lobulados com 11.5x5.5x3.8 cm, com invasão do clitóris, introito vaginal e meato uretral, e adenopatias inguiniais bilaterais necrosadas e de contornos irregulares, à direita com 26x24 mm e à esquerda com 37x36 mm, adenopatia inguino-femural esquerda com 17x11 mm e ilíaca externa esquerda com 15x13 mm. Estadiamento IIIB/C (FIGO 2021). A doente foi referenciada para centro de ginecologia oncológica, verificando-se óbito aos 3 meses após diagnóstico.

**Conclusão:** Doentes com anemia de Fanconi apresentam predisposição para doença oncológica hematológica e não hematológica, beneficiando de uma vigilância clínica apertada, controlo de fatores de risco e rastreios regulares. Do ponto de vista ginecológico, recomenda-se vacinação contra o HPV na infância e avaliação ginecológica regular e adaptada à doente desde a menarca, incluindo inspeção cuidadosa da vulva e rastreio do cancro do colo do útero.

## PO 08

### **METÁSTASES CUTÂNEAS COMO MANIFESTAÇÃO DE RECORRÊNCIA TARDIA DE CANCRO DA MAMA**

Mafalda Florenciano; Paulo Santos  
*Centro Hospitalar de Lisboa Norte, EPE / Hospital de Santa Maria*

**Introdução:** O cancro da mama é, à escala mundial, o mais comum entre a população feminina. Desde a implementação do rastreio populacional, tem-se observado um aumento da incidência, em grande parte devido ao diagnóstico em fases mais precoces, acompanhado por uma redução da mortalidade, resultante não só da deteção atempada, mas também dos avanços terapêuticos. Consequentemente, o número de sobreviventes tem vindo a aumentar, tornando particularmente relevante a vigilância do risco de recorrência.

**Descrição do caso:** Apresentamos o caso de

uma mulher de 75 anos com antecedentes de carcinoma da mama esquerda, com perfil de receptores hormonais positivo, sem outra caracterização disponível. Foi submetida a cirurgia conservadora com esvaziamento axilar, seguida de quimioterapia e radioterapia adjuvantes, tendo ainda cumprido 5 anos de hormonoterapia. Apresentava um intervalo livre de doença de 24 anos. Referia o aparecimento, 11 meses antes, de lesões cutâneas na mama previamente tratada, inicialmente não valorizadas, com progressão em número e dimensão. Ao exame objetivo, apresentava múltiplas pápulas e nódulos eritemato-violáceos. A ecografia mamária evidenciou não só nódulos subcutâneos hipocogênicos e vascularizados, com 12 mm de maior diâmetro, como também um nódulo hipocogênico irregular, com 11 mm, no leito cirúrgico. A biópsia do nódulo do leito revelou carcinoma invasor NST, grau 2, com expressão de RE e RP, HER2 negativo e baixo índice proliferativo (Ki-67 10–15%), compatível com subtipo luminal A-like; a biópsia dos nódulos exofíticos confirmou metástases cutâneas de origem mamária. A TAC-TAP foi negativa para metastização à distância, encontrando-se a doente a aguardar cintigrafia óssea. Foi assumido o diagnóstico de recidiva de neoplasia da mama em estágio IV, com metastização cutânea, tendo iniciado hormonoterapia e ribociclib.

**Conclusão:** Este caso evidencia que a recorrência do carcinoma da mama pode ocorrer décadas após a apresentação inicial, reforçando a necessidade de manutenção de vigilância. Nas mulheres com antecedentes de cancro da mama, não devemos limitar a vigilância ao rastreio populacional, sendo necessária uma abordagem específica, que inclua avaliação clínica anual e mamografia e/ou ecografia mamária. Além disso, é fundamental a valorização de novas alterações clínicas: qualquer lesão cutânea ou alteração da mama previamente tratada deve ser prontamente investigada.

## PO 09

### MIGRAÇÃO INTRA-ABDOMINAL DE DIU COM LOCALIZAÇÃO INTRA EPIPLÓICA: A PROPÓSITO DE UM CASO CLÍNICO

Beatriz Nunes David; Francisca Serra; Inês Lopes; Inês Lourenço; Líliliana Barros  
*Hospital Beatriz Ângelo*

**Introdução:** A perfuração uterina com migração intra-abdominal de dispositivo intrauterino (DIU) constitui uma complicação rara, podendo manter-se assintomática durante anos ou manifestar-se por queixas inespecíficas. O diagnóstico e a remoção do dispositivo podem revelar-se desafiantes, exigindo frequentemente orientação imagiológica e abordagem multidisciplinar.

**Descrição do caso:** Mulher de 52 anos, com antecedentes obstétricos de três partos vaginais e sem antecedentes pessoais patológicos ou cirúrgicos relevantes. Referia colocação de dispositivo intrauterino de levonorgestrel (Mirena) há 13 anos, que acreditava ter sido expulso espontaneamente. No contexto de dor na parede abdominal anterior, realizou uma tomografia computadorizada abdominopélvica, que identificou a presença de um DIU na cavidade abdominal. Foi proposta laparoscopia diagnóstica com exploração da cavidade abdominal. Numa fase inicial, contudo, não foi possível visualizar o dispositivo. Perante a dificuldade na sua localização, foi solicitada radiografia intraoperatória para orientação da exploração cirúrgica. Constatando-se que o DIU não se encontrava na cavidade pélvica, foi pedida colaboração da equipa de Cirurgia Geral. Após exploração do epíplon, o dispositivo foi identificado no seu interior e removido com sucesso. O pós-operatório decorreu sem intercorrências.

**Conclusão:** Este caso ilustra uma complicação rara do DIU, com evolução arrastada e apresentação clínica inespecífica, sublinhando a importância da suspeita diagnóstica perante a ausência não esclarecida do dispositivo. A im-

giologia pré e intraoperatória, associada a uma abordagem multidisciplinar, foi determinante para a localização e remoção do DIU. A laparoscopia revelou-se uma abordagem segura e eficaz, mesmo em contexto de localização intra-abdominal de difícil identificação.

## PO 10

### MÉTODOS DE IMAGEM EM GINECOLOGIA: A IMPORTÂNCIA DE UMA ABORDAGEM INTEGRADA

Francisca Serra; Beatriz David; Madalena Cabrita; Inês Lourenço; Daniela David; Filipa Caeiro  
*Hospital Beatriz Ângelo*

**Introdução:** A hemorragia uterina anormal (HUA) constitui um sintoma frequente em Ginecologia, sendo os leiomiomas uterinos uma das suas principais causas estruturais. A correta caracterização da localização e extensão dos miomas, nomeadamente o envolvimento da cavidade endometrial, é essencial para a orientação terapêutica, sobretudo em mulheres em idade fértil com desejo reprodutivo. A utilização integrada de diferentes métodos de imagem permite ultrapassar limitações individuais de cada técnica e alcançar um diagnóstico mais preciso.

**Descrição do caso:** Mulher de 33 anos, nulípara, saudável. Foi referenciada à consulta de Ginecologia do Hospital Beatriz Ângelo por HUA com perdas hemáticas abundantes e persistentes ao longo de um mês. Analiticamente, apresentava anemia ferropénica significativa (Hb 8.8g/dL), a justificar tratamento com ferro endovenoso. A ecografia pélvica revelou um útero de tamanho aumentado à custa de duas formações miomatosas, inicialmente descritas com um mioma fúndico anterior esquerdo (FIGO 5) com 61x63x53mm e um mioma corporal anterolateral direito (FIGO 4) com 39x31x21mm. A cavidade endometrial estava aparentemente distendida por conteúdo heterogêneo, avascular, sugestivo de coágulos (84x56x77mm), não sendo possível excluir que se tratasse de um

mioma em degenerescência. Para melhor caracterização da cavidade uterina, realizou-se uma histerossonografia, que evidenciou preenchimento intracavitário por uma volumosa lesão nodular bem circunscrita. Posteriormente, a histeroscopia confirmou a presença de coágulo (aspirado) e permitiu identificar uma componente submucosa de um mioma, que ocupava praticamente toda a cavidade uterina, com inserção anterolateral esquerda.

Foi proposta terapêutica médica com antagonista dos recetores da GnRH (Ryeqo®), com melhoria clínica. Encontra-se programada reavaliação após 3 meses de tratamento, com perspetiva de eventual miomectomia, considerando o desejo de gravidez.

**Conclusão:** Este caso evidencia a importância da abordagem multimodal no diagnóstico da patologia uterina estrutural. A ecografia pélvica, embora fundamental como exame de 1ª linha, pode apresentar limitações. A histerossonografia e, sobretudo, a histeroscopia permitiram clarificar o diagnóstico no caso descrito, com implicações diretas na estratégia terapêutica. A complementaridade dos exames de imagem é, portanto, crucial para uma adequada avaliação em Ginecologia.

## PO 11

### LEIOMIOMA VULVAR: UM DIAGNÓSTICO IMPROVÁVEL

Joana Gomes Augusto; Maria Fedchenko; Joana Torres Silva; Mariana Lira Moraes; Fátima Silva; Sandra Batista  
*ULSGE*

**Introdução:** As massas vulvares constituem um motivo frequente de referência à consulta de Ginecologia, abrangendo um amplo espectro de entidades. Apesar da predominância de lesões quísticas, como os quistos do canal excretor da glândula de Bartholin, a identificação de massas sólidas impõe um diagnóstico diferencial alargado, incluindo tumores mesenquimatosos raros. A avaliação clínica isolada é frequentemente insuficiente, sendo a imagiologia e, sobretudo, o estudo histológico

fundamentais para caracterização definitiva.

**Descrição do caso:** Mulher de 40 anos, G4P2 (2 cesarianas), sem antecedentes relevantes, é referenciada à consulta de Ginecologia dois meses após o parto por massa vulvar de crescimento progressivo. Descrevia lesão com cerca de 7 anos de evolução, de surgimento após o primeiro parto, com crescimento inicialmente lento, mas com aumento acentuado na última gravidez (de 3 para 5 cm) e alteração da consistência. Negava sintomatologia associada ou intervenções vulvares prévias. Ao exame objetivo identificava-se massa dura, móvel, com cerca de 5 cm no grande lábio direito, condicionando desvio uretral e limitação do intróito vulvar. A ecografia revelou lesão heterogênea sem componente líquido. Foi realizada ressonância magnética para caracterização adicional que evidenciou uma formação sólida bilobulada (51×27×39 mm), de contornos bem definidos, sinal intermediário em T1/T2 e realce pós-contraste, sem restrição à difusão nem invasão de estruturas adjacentes, de provável etiologia benigna. Procedeu-se a excisão cirúrgica completa em regime de ambulatório, identificando-se intraoperatoriamente uma massa dura, encapsulada e com pedículo vascular. O exame anatomopatológico revelou nódulo bem delimitado, com padrão turbilhonado, constituído por células fusiformes, sem atipia ou atividade mitótica aumentada, compatível com leiomioma.

**Conclusão:** O leiomioma vulvar é uma neoplasia benigna rara, representando cerca de 0,03% de todas as neoplasias ginecológicas e 0,07% dos tumores vulvares. Apresenta-se tipicamente como uma massa indolor de crescimento lento, cujo diagnóstico pré-operatório é desafiante dada a inespecificidade clínica e imagiológica. Embora a ressonância magnética contribua para a caracterização da lesão e exclusão de invasão local, a distinção entre entidades benignas e malignas requer obrigatoriamente confirmação histológica. A excisão cirúrgica assume, assim, um papel

simultaneamente diagnóstico e terapêutico. Este caso destaca a importância de manter um elevado índice de suspeição para tumores mesenquimatosos raros no diagnóstico diferencial de massas vulvares sólidas.

## PO 12

### ANÁLISE COMPARATIVA ENTRE MARGENS CIRÚRGICAS E ENDOCOLO NA PREDIÇÃO DE HPV APÓS TRATAMENTO DE HSIL

Júlia Quiterres; Inês Garcia Nunes; Inês Costa Santos; Rute Branco; Vanessa Santos; Teresa Diniz Costa  
HFF

**Introdução:** Atualmente, o teste de HPV no seguimento a 6 meses após tratamento das lesões pavimentosas de alto grau (HSIL) está recomendado para excluir doença persistente ou recorrente. Têm sido avaliados outros fatores que podem ajudar a definir estratégias de seguimento e aconselhamento mais precoces, nomeadamente o atingimento das margens da peça de excisão da zona de transformação (EZT) e o estudo do endocolo.

**Objetivos:** Avaliar a relação entre o estudo histológico do endocolo e estado das margens após EZT e o resultado do teste HPV após o tratamento das lesões.

**Material e métodos:** Estudo retrospectivo e descritivo de doentes com HSIL em peça de EZT nos anos 2023 e 2024 num hospital terciário. Avaliação das margens cirúrgicas e do estudo do endocolo e subsequente resultado do teste de HPV após o tratamento.

**Resultados e conclusões:** Neste período, 76 das mulheres submetidas a EZT tiveram o diagnóstico de HSIL. As margens cirúrgicas foram consideradas livres em 53,9% das peças (n=41) e atingidas em 41,1% (n=32). Nos restantes casos, não foram avaliáveis por amostra fragmentada. No subgrupo das margens livres, o teste HPV no seguimento foi negativo em 73,7% dos casos (n=28) e positivo em 21,4% (n=9); houve 5 perdas de seguimento. No grupo de EZT com margens atingidas, o teste HPV foi negativo em

76,2% dos casos (n=16) e positivo em 12,5% (n=4); os restantes casos perderam seguimento ou foram submetidos a nova intervenção. O estudo do endocolo, revelou HSIL em 14 casos (18,4%), sem displasia em 52 casos (68,4%), amostra não representativa em 4 casos (5,3%) e não graduável em 6 (7,9%). No subgrupo sem alterações displásicas no endocolo, o teste HPV foi negativo em 57,7% dos casos (n=30) e positivo em 17,3% (n=9). Os restantes casos perderam seguimento. No subgrupo com alterações displásicas, o teste HPV foi negativo em 62,5% dos casos (n=15) e positivo em 16,7% (n=4). Assim, o valor preditivo positivo (VPP) das margens atingidas foi de 20,0% e do estudo do endocolo foi de 21,1%. O valor preditivo negativo (VPN) das margens livres foi de 75,7% e do estudo do endocolo foi de 76,9%. Esta análise mostra que o estudo do endocolo e o estudo das margens cirúrgicas apresentaram valores preditivos semelhantes, sem diferenças clinicamente relevantes.

### PO 13

#### **TRATAMENTO COM RYEQO® EM DOENTES COM MIOMAS UTERINOS: AVALIAÇÃO DA RESPOSTA CLÍNICA**

Cristiana Barbosa; Sara Oliveira; Susana Carvalho;  
Rosa Zulmira Macedo  
*CMIN*

**Introdução:** O mioma uterino é o tumor pélvico benigno mais frequente na mulher, associando-se a hemorragia uterina anormal (HUA), dor pélvica e dismenorreia. O Ryeqo® (40 mg de relugolix + 1 mg de estradiol + acetato de noretisterona) é uma terapêutica oral disponível para o controlo sintomático da doença, com resultados comprovados na redução da hemorragia menstrual.

**Objetivos:** Avaliar a resposta clínica ao tratamento com Ryeqo® fornecido em regime hospitalar em doentes com miomas uterinos acompanhadas em consulta de um centro hospitalar terciário.

**Material e métodos:** Foi efetuada uma análise retrospectiva de 23 doentes tratadas com Ryeqo® e seguidas em consulta de Ginecologia Geral ou Patologia Pélvica na ULS Santo António, tendo sido obtidos dados demográficos e clínicos, nomeadamente, apresentação clínica da doença, terapêuticas hormonais prévias e evolução clínica e imagiológica sob tratamento com Ryeqo®.

**Resultados e conclusões:** A idade média das participantes no estudo é 41,0 anos e a paridade média de 0,6. Relativamente à localização, 70% dos miomas eram intramurais (n = 16), 17% subserosos (n = 4) e 13% submucosos (n = 3) com maior dimensão média de 38,2 mm. O sintoma mais prevalente é a HUA (91,3%), seguida da dismenorreia (39,1%) e da dor pélvica (30,4%). Quanto a terapêuticas hormonais prévias, destaca-se a contraceção hormonal combinada (n = 10), os progestativos orais (n = 5) e o agonista de GnRH (n = 2). A resposta clínica foi favorável em 78,9% (n = 15) das mulheres, tendo sido obtida amenorreia em 63,2% das doentes e a melhoria das queixas álgicas em 57,9%. Apenas duas mulheres reportaram efeitos adversos (diminuição da libido e secura vulvovaginal). A reavaliação imagiológica após tratamento com Ryeqo® foi efetuada em 9 doentes, não se verificando diminuição significativa do volume do mioma após introdução do fármaco. À data do presente estudo, 8 mulheres mantêm o tratamento com Ryeqo®, adiando a necessidade de cirurgia. Apesar da resposta clínica favorável com Ryeqo, 6 mulheres optaram por tratamento cirúrgico (1 ablação de miomas por radiofrequência, 2 ressetoscopias, 2 histerectomias e 1 miomectomia).

O Ryeqo® demonstrou eficácia e boa tolerabilidade nesta amostra de doentes, permitindo o controlo sintomático adequado dos miomas uterinos, sobretudo da HUA. Isto sustenta a sua aplicabilidade na prática clínica, sendo particularmente útil em mulheres com múltiplas terapêuticas hormonais prévias ou que

não desejam/ com contraindicação ao tratamento cirúrgico.

## PO 14

### TERAPÊUTICA HORMONAL DA MENOPAUSA APÓS CIRURGIA REDUTORA DE RISCO DE CANCRO GINECOLÓGICO

Rita Aguiar<sup>1</sup>; Leonor Antunes<sup>2</sup>; Isália Miguel<sup>3</sup>; Fátima Vaz<sup>3</sup>; Lúcia Correia<sup>3</sup>

<sup>1</sup>Hospital Divino Espírito Santo de Ponta Delgada; <sup>2</sup>Hospital do Espírito Santo, EPE, Évora; <sup>3</sup>IPO Lisboa

**Introdução:** A cirurgia redutora de risco é uma estratégia fundamental na prevenção de neoplasias ginecológicas em mulheres com predisposição genética. Nas mulheres pré-menopáusicas, a anexectomia bilateral, condição menopausa iatrogênica e, nestes casos, a utilização de terapia hormonal da menopausa (THM) continua a ser tema de debate.

O presente estudo visa caracterizar mulheres pré-menopáusicas submetidas à cirurgia redutora de risco de câncer ginecológico e identificar fatores associados à utilização de THM.

**Métodos:** Estudo retrospectivo realizado num centro com Clínica de Risco Familiar, incluindo mulheres pré-menopausa, sem antecedentes de câncer de mama, submetidas a cirurgia redutora de risco entre janeiro de 2017 e novembro de 2025. Foi definido como estágio primário a utilização de THM no pós-operatório. A análise estatística foi realizada com recurso ao software jamovi, considerando-se significância estatística para  $p < 0,05$ .

**Resultados:** Das 229 cirurgias redutoras de risco realizadas, 71 casos cumpriram os critérios de inclusão. A idade média à data da cirurgia foi de  $43 \pm 4,6$  anos.

A principal indicação cirúrgica foi a presença de variantes patogênicas (VP) nos genes BRCA [BRCA2:  $n=42$  (59,2%) e BRCA1:  $n=17$  (23,9%)], seguida das VP nos genes BRIP1 e RAD51c, ambos em 4,2% dos casos. Relativamente ao tipo de cirurgia, 46 (64,8%) foram submetidas a anexectomia bilateral isolada e 25 (35,2%) a anexectomia bilateral associada à hysterectomia total. A abordagem laparos-

cópica foi a mais utilizada ( $n=69$ ; 94,4%).

Em 17 (23,9%) casos não foi possível apurar a utilização de THM. Dos 54, 21 (38,9%) iniciaram o THM. Não se observaram diferenças estatisticamente significativas em relação ao IMC, idade da menarca, tipo de cirurgia ou VP, mas os usuários de THM eram significativamente mais jovens ( $41,3 \pm 4,93$  vs  $44,3 \pm 4,43$  anos;  $p = 0,024$ ). A idade foi um preditor significativo da utilização de THM (OR = 0,868; IC95%: 0,763–0,986;  $p = 0,030$ ), com uma capacidade discriminativa AUC 0,680; IC95%: 0,527–0,833;  $p = 0,021$ . Foi verificada uma redução de 13% na probabilidade de utilização de THM a cada ano de aumento da idade.

**Conclusão:** Apesar de apresentar uma capacidade discriminativa limitada, a idade foi o único fator preditor da utilização de THM após cirurgia redutora de risco de câncer ginecológico em mulheres pré-menopáusicas. Verificando-se uma maior probabilidade de utilização em mulheres mais jovens, estes resultados reforçam a importância da individualização no aconselhamento pré-operatório.

## PO 15

### INTELIGÊNCIA ARTIFICIAL NA GINECOLOGIA: O QUE PODE UM GINECOLOGISTA PORTUGUÊS UTILIZAR HOJE?

Ana Filipa David; Sara Rocha; Raíafa Patinha; Ana Rita Gaspar; Ana Marta Pinto; Maria Bóia  
ULSRA

**Introdução:** A inteligência artificial (IA) está a transformar a prática médica a um ritmo sem precedentes, e a Ginecologia não é exceção. Existe uma discrepância substancial entre o volume de investigação publicada e as ferramentas validadas para implementação clínica. A sua implementação exige uma leitura crítica e fundamentada da evidência disponível.

**Objetivos:** Avaliar criticamente o estado atual da IA na prática ginecológica, organizando a evidência disponível em três graus de aplicabilidade clínica - em uso activo, em fase de implementação e em fase de investigação -,

com ênfase na distinção entre IA de automa-  
tização de *workflow* e IA diagnóstica.

**Métodos:** Revisão narrativa de seis publica-  
ções (2024–2025): duas revisões sistemáti-  
cas com avaliação QUADAS (*Quality Asses-  
sment of Diagnostic Accuracy Studies*), um  
documento de impacto do RCOG, duas revi-  
sões internacionais e um estudo prospetivo  
patrocinado pela indústria (n=120).

**Resultados e conclusões:** Identificam-se dois  
paradigmas de IA com perfis de evidência dis-  
tintos. A IA de *workflow* encontra-se disponível  
em ecógrafos dos hospitais portugueses: GE  
Voluson (SonoPelvicFloor, reduz em 80% o tem-  
po de avaliação do pavimento pélvico; Fibroid  
Mapping com classificação FIGO), Samsung V8  
(UterineAssist™, biometria uterina automáti-  
ca em 95% dos casos; Uterine Contour, com  
obtenção correcta do plano coronal uterino  
em 84% dos casos, com falha na adenomio-  
se), Canon Aplio (contagem de folículos). Estas  
ferramentas pretendem padronizar medições e  
reduzir a dependência do operador, com evi-  
dência proveniente de validações patrocinadas  
pela indústria, sem estudos independentes em  
revisão por pares. A citologia cervical automa-  
tizada é a única aplicação diagnóstica com uso  
clínico estabelecido.

A IA diagnóstica aplica-se sobretudo a con-  
textos de investigação, apesar de evidência  
mais robusta: a caracterização ecográfica de  
massas ováricas por *machine learning* atinge  
uma capacidade discriminativa benigno-ma-  
ligna consistentemente elevada (AUC >0,90,  
em 74% dos 50 estudos). Dos 59 estudos em  
patologia benigna e 50 em ecografia oncoló-  
gica, a maioria carece de validação externa  
e apresenta risco aumentado de viés na se-  
leção de sujeitos e no teste diagnóstico em  
estudo. Três obstáculos persistem: insuficiên-  
cia em volume e qualidade dos dados de trei-  
no; dificuldade de transposição dos modelos  
entre populações, centros e equipamentos; e  
interpretação clínica limitada dos modelos de  
*deep learning*, que dificulta a integração na

decisão clínica. Não existem ensaios clínicos  
randomizados que demonstrem benefício clí-  
nico direto ao doente.

A formação dos ginecologistas em literacia de  
IA é condição indispensável para a sua utiliza-  
ção crítica e segura. Estudos futuros deverão  
priorizar a validação multicêntrica, algoritmos  
com transparência no processo de decisão e o  
alinhamento da investigação com necessi-  
dades clínicas reais.

## PO 16

### GRAVIDEZ ECTÓPICA INTERSTICIAL ASSINTOMÁTICA – UM DESAFIO DIAGNÓSTICO

Caetana Montellano; Gonçalo Sousa;  
Matilde Alves Ribeiro; Eliana Teixeira;  
Cristiana Gonçalves; Ricardo Sarmento;  
Daniela Pereira  
Centro Hospitalar Barreiro/Montijo, EPE / Hospital Nossa  
Senhora do Rosário

**Introdução:** A gravidez ectópica intersticial é  
uma condição rara, que ocorre em 1-3% dos  
casos de gravidez ectópica (GE). Define-se  
pela implantação do blastocisto na porção in-  
tersticial da trompa de Falópio que é revestida  
pelo miométrio. Os fatores de risco são seme-  
lhantes aos da GE tubária (GE prévia, doença  
inflamatória pélvica, cirurgia tubária ou pél-  
vica, patologia tubária, infertilidade, dispositi-  
vo intra-uterino, idade materna avançada  
e tabagismo), acrescendo a salpingectomia  
ipsilateral como fator de risco específico.

**Descrição do caso:** Apresentamos um caso  
clínico de uma grávida de 20 anos, IO 0010  
(IVG com EUI), saudável, sem antecedentes  
cirúrgicos, com amenorria de 6 semanas e 5  
dias, que recorreu ao nosso serviço de urgên-  
cia por suspeita ecográfica de GE intersticial.  
À admissão encontrava-se assintomática  
e hemodinamicamente estável. Do estudo  
complementar a destacar  $\beta$ -HCG 55144 mUI/  
mL e ecografia transvaginal com endométrio  
uniforme com 7mm de espessura, pequena  
quantidade de líquido livre intra-cavitário  
sugestivo de sangue, formação heterogé-

nea na porção intersticial da trompa direita (28x28x27mm), hipervascularizada (em anel de fogo), compatível com GE intersticial direita, sem vesícula vitelina ou embrião visualizados, pequena quantidade de líquido livre no fundo de saco de Douglas, exame indolor.

Foi submetida a laparotomia exploradora, confirmando-se o diagnóstico de gravidez intersticial direita não rota com cerca de 3cm. Foi realizada ressecção em cunha da GE e salpingectomia homolateral, sem intercorrências.

Por perdas hemáticas moderadas durante a cirurgia, e descida da hemoglobina (10.8 => 8.4 g/dL), cumpriu 1g de carboximaltose férrica. Após discussão de métodos contraceptivos, foi colocado implante subcutâneo. Restante período pós-operatório sem intercorrências, teve alta ao 2º dia.

O exame anatomopatológico confirmou o diagnóstico histológico de gravidez cornual, identificando pequenos restos embrionários, margem sem lesão. Reavaliação 1 mês após cirurgia revelou boa evolução clínica.

**Conclusão:** Esteve caso clínico sublinha a importância de uma avaliação ecográfica detalhada e precoce, uma vez que esta condição rara pode acontecer em doentes sem fatores de risco evidentes e assintomáticas, apesar dos níveis elevados de  $\beta$ -HCG. O facto desta GE se encontrar parcialmente implantada no endométrio, poderá dificultar o diagnóstico que é crucial, dado o elevado risco de rotura e hemorragia catastrófica.

**Nota:** Temos imagens da ecografia e da cirurgia para apresentar

## PO 17

### LEIOMIOMA DA VULVA: UM DESAFIO DIAGNÓSTICO NA AVALIAÇÃO DE MASSA VULVAR

Ana F. Sousa<sup>1</sup>; Rodrigo Xavier Gonçalo<sup>2</sup>;  
Mariana Roboredo Madeira<sup>2</sup>; Sara Campos<sup>2</sup>;  
Fernanda Águas<sup>2</sup>

<sup>1</sup>Centro Hospitalar de Leiria; <sup>2</sup>Centro Hospitalar e Universitário de Coimbra / Hospitais da Universidade de Coimbra

**Introdução:** Os leiomiomas da vulva são os tumores sólidos benignos mais comuns da vulva, apesar de representarem apenas cerca de 0,07% dos tumores da vulva. Têm origem no músculo liso do ligamento redondo, tecido erétil e músculo dartos e surgem tipicamente na pré-menopausa, entre a 4.<sup>a</sup> e a 5.<sup>a</sup> décadas de vida. Estas lesões apresentam crescimento lento e manifestam-se habitualmente como uma massa perineal indolor, solitária, bem circunscrita, com localização mais comum no grande lábio. São frequentemente diagnosticados no pré-operatório comoquistos da glândula de Bartholin. O diagnóstico definitivo dos tumores sólidos da vulva baseia-se no estudo histológico, geralmente após excisão cirúrgica. Na presença de sinais suspeitos, como crescimento rápido, alterações cutâneas sobre a lesão, infiltração dos tecidos adjacentes ou aparecimento de novo na pós-menopausa, recomenda-se a realização de ecografia e/ou ressonância magnética para melhor planeamento cirúrgico, nomeadamente elucidando quanto à sugestão de malignidade. Apresenta-se um caso de leiomioma da vulva inicialmente diagnosticado como quisto da glândula de Bartholin.

**Descrição do caso:** Mulher de 47 anos, Gestta 3 Para 2, referenciada à consulta por lesão vulvar esquerda. Doente com queixas de sensação de corpo estranho na vulva, sem conseguir precisar o tempo de evolução da lesão. Antecedentes de carcinoma da tireoide, submetida a tireoidectomia total e terapêutica com iodo radioativo, sem outros antecedentes de relevo. Sob contraceção hormonal. Ao exa-

me ginecológico, apresentava massa vulvar no terço posterior do grande lábio esquerdo, com cerca de 3 cm, interpretada como quisto da glândula de Bartholin, tendo sido proposta para biópsia excisional. Foi realizada excisão de massa vulvar de localização profunda, com dimensão de 5×3×3 cm e consistência fibroelástica. O estudo anatomopatológico revelou leiomioma vulvar, sem evidência de atipia citológica ou figuras de mitose e com perfil imunohistoquímico típico (AML, desmina, caldesmon e recetores hormonais positivos). Na consulta de pós-operatório, 3 meses depois da intervenção cirúrgica, encontrava-se assintomática e sem evidência clínica de recidiva.

**Conclusão:** O diagnóstico diferencial entre leiomioma da vulva e quisto da glândula de Bartholin pode ser desafiante. Alguns achados ao exame objetivo podem orientar o diagnóstico: eversão do pequeno lábio e consistência mole da lesão sugerem quisto de Bartholin; inversão do pequeno lábio e consistência firme da lesão sugerem leiomioma da vulva. Perante características suspeitas, o tratamento cirúrgico excisional deve ser privilegiado, não só para confirmação diagnóstica, mas para evitar abordagens inadequadas e assegurar uma gestão clínica apropriada. Os leiomiomas da vulva têm bom prognóstico, com baixo risco de recorrência após remoção total da lesão.

## Organização



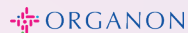## Major Sponsor



## Golden Sponsors



## Silver Sponsors



## Apoios



## Secretariado



paula.cordeiro@admedic.pt  
elsa.sousa@admedic.pt  
www.admedic.pt