

# Patient Care<sup>®</sup>

A REVISTA DA MELHOR PRÁTICA CLÍNICA PARA O MÉDICO ATUAL

REVISTA MENSAL . PREÇO UNITÁRIO: 5€

A detailed illustration of a blood vessel with red blood cells. The cells are shown in various orientations, some as biconcave discs and others as spheres, with a textured, slightly grainy appearance. The background is a deep red color with some darker, swirling patterns suggesting the flow of blood.

## Hemofilia A adquirida em doente idoso

Puzzle Clínico // Contraceção em adolescentes // Bronquiolite // Bexiga hiperativa // Doença de Graves  
// Imunização da rubéola // Suplementação na grávida

## 09 **Big Bang da Saúde**

PROF. DOUTOR FERNANDO DE PÁDUA

## 12 **Puzzle Clínico** **Uma criança com febre depois de visitar a África Ocidental**

EMILY HAAS, BS, MS3; CHRISTINE ZIMMERMAN, MD

## 18 **Atualizações sobre a saúde da mulher** **Os pediatras e a contraceção em adolescentes**

## 21 **Recomendações para a bronquiolite: Diagnóstico, tratamento e prevenção**

MARY BETH NIERENGARTEN, MA

## 27 **Bexiga hiperativa: Um desafio terapêutico**

DRA. SÍLVIA COUTO; DR. LUÍS CANELAS; DRA. ÁGUEDA VIEIRA; DR. VITOR GONÇALVES

## 32 **Doença de Graves Aspectos clínicos e relato de caso**

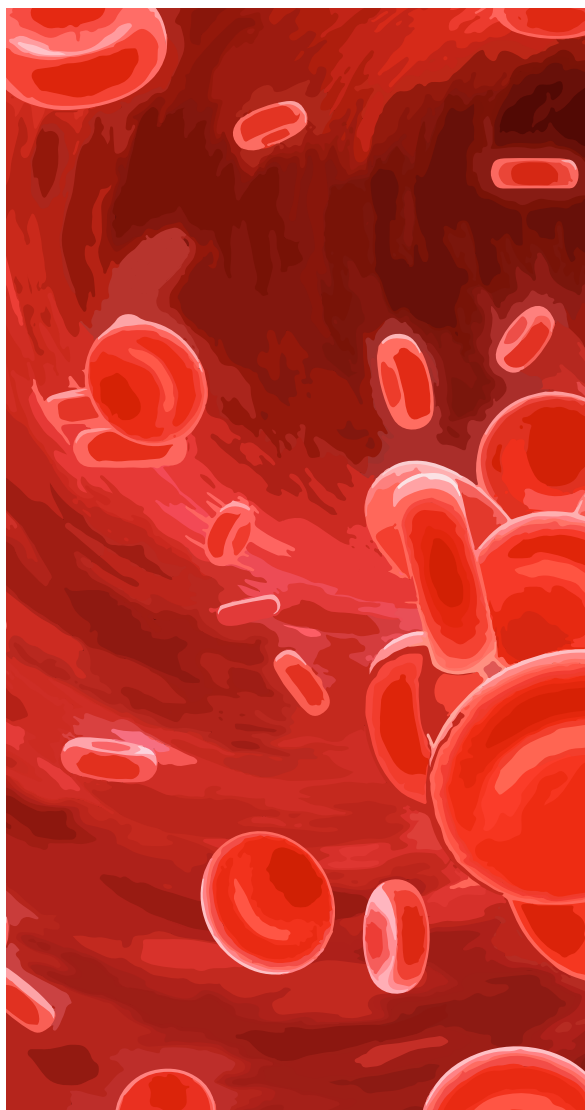
DRA. INÊS COELHO; DR. EURICO OLIVEIRA ; DR. ANTÓNIO LEMOS

## 37 **Imunização da rubéola e incompatibilidade Rh na grávida – Reavaliação da garantia da qualidade**

DRA. ANA LÚCIA SOARES; DRA. JOANA FERREIRA-ALVES; DRA. MARIA FELISMINA PIRES; DRA. ANA M. CARVALHO; DRA. ÂNGELA M. TEIXEIRA

## 43 **Suplementação na grávida**

DRA. ANA CHUNG



## 48 **Hemofilia A adquirida em doente idoso: Caso clínico**

DRA. LILIANA FERNANDES; DRA. SOFIA MATEUS; DR. TIAGO PEREIRA; DRA. PATRICIA FREITAS; DR. VITOR BATALHA; DRA. DIANA MENDES; DR. LUIS CAMPOS