

Conhecimentos médicos essenciais para cuidados veterinários exemplares

VETERINARY MEDICINE®

Julho/Agosto 2013 ❖ Peer-reviewed ❖ Edição Portuguesa

REVISTA BIMESTRAL | PREÇO UNITÁRIO: 5 €



CVC

Doença de Addison atípica
Três formas de avaliar a agressividade
Sondagem periodontal adequada

Doenças respiratórias em suínos
MRSA, MRSP e MRSS
Doenças vasculares hepáticas
Aelurostrongilose felina



07 Doenças respiratórias em suínos

Joana Ceia, Médica Veterinária

23 A emergência e prevalência de MRSA, MRSP e MRSS no homem e nos animais de companhia

Kimberly S. Coyner, DVM, DACVD

Devemos preocupar-nos com a possibilidade de contágio desta infeção persistente a partir dos nossos doentes? E com o contrário? Este trabalho faz uma revisão sobre estas bactérias preocupantes e cada vez mais comuns.

31 Diagnóstico definitivo de doenças vasculares hepáticas

Valerie L. Case, DVM, DACVIM; Brian C. Norman, DVM, DACVIM; Jason Francis, DVM, DACVRD

Quando suspeita de doença vascular hepática num dos seus doentes como a confirma? Mesmo que resolva referenciá-lo para um especialista, assegure-se que continua ao corrente das últimas inovações na área da imagem vascular, para poder manter uma comunicação adequada com o cliente e participar no tratamento do animal.

42

Doença de Addison atípica: como reconhecê-la?

Jennifer E. Waldrop, DVM, DACVECC

Tendo em conta a variedade de apresentações que a doença de Addison atípica pode assumir, o reconhecimento das causas possíveis pode ser um desafio. Tal como é descrito neste trabalho, várias alterações, muitas vezes não valorizadas, devem aumentar o grau de suspeição.

45

Três formas de avaliar a agressividade relacionada com o medo que pode usar na sua clínica

Wayne L. Hunthausen, DVM

Cada cão agressivo é diferente. Estas orientações do Dr. Wayne Hunthausen ajudarão a tratar e a prevenir a agressividade relacionada com o medo nos seus doentes.

47

A passos simples para realizar uma sondagem periodontal adequada

Alexander M. Reiter, Dipl Tzt, Dr med vet, DAVDC, DEVDC

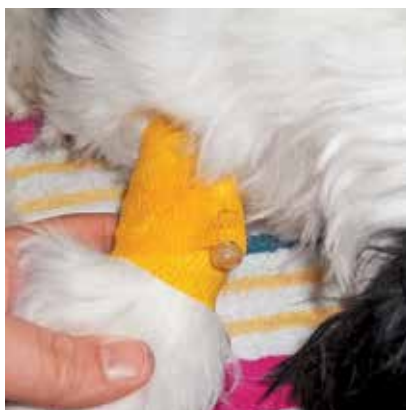Quando fizer um exame oral completo não se esqueça deste importante procedimento antes realizar uma limpeza dentária profissional. Neste trabalho descrevemos-lhe a forma correta de realizar uma sondagem periodontal.

49

Aelurostrongilose felina: uma parasitose de cortar a respiração!

Joana Nabais; Ana Margarida Alho; Gonçalo Vicente; Luís Madeira de Carvalho

No presente artigo pretende-se alertar a comunidade médico-veterinária para o aumento da prevalência e distribuição de *Aelurostrongylus abstrusus*, o parasita pulmonar mais comum nos gatos. O seu diagnóstico pode constituir uma tarefa complexa e desafiante, pelo que se pretende também realçar as principais estratégias actualmente disponíveis para os clínicos de medicina felina, assim como as diferentes opções terapêuticas.




06 TROCA DE IDEIAS

Fita amarela = aguardar; Fita verde = partir

O poder das flores nos colares isabelinos

Limpe os respiradores do seu secador com um tubo de extensão



VETERINARY MEDICINE

Edição Portuguesa

Director da Publicação

Prof. Doutor João Cannas da Silva

Conselho Científico

Dr. António Morais Pinto
Dr. António Valadares
Dr. Carlos Bettencourt
Dr. F. Jardim Anjos
Dr. Francisco Camacho
Dr. João Paisana
Dr. Luís Morais
Dra. Maria João Nunes
Dr. Miguel Oliveira Cardo
Dr. Pedro Lopes
Dr. Pedro Morais de Almeida

**Empresa proprietária
e detentora dos direitos
para Portugal**

admédic⁺

ADMINISTRAÇÃO E PUBLICAÇÕES
MÉDICAS, LDA

NIPC: 503 552 771

Editora: Paula Cordeiro
Calçada de Arroios, nº 16-C, Sala 3
1000-027 Lisboa

Directora: Paula Cordeiro

Publicidade: Maria Pedro Calisto

Administração, Redacção, Maquetização e Paginação

Calçada de Arroios, nº 16-C, Sala 3
1000-027 Lisboa
Tel.. 21 842 97 10 • Fax. 21 842 97 19
E-mail: info@admedic.pt
www.admedic.pt

Montagem e Impressão

LouresGráfica,
Sociedade de Artes Gráficas, Lda.
Rua João Camilo Alves, nº 6-A,
Bucelas, 2670-661 Loures

Periodicidade: bimestral (6 nº anuais)
Registada no MJ/SG NROCS 122635
ISSN 0874-2642 • Depósito Legal
134982/99

Tiragem: 2 500 ex.
Assin. anual: 30 € • Unidade: 5,00 €

Os artigos publicados nesta edição da *Veterinary Medicine* têm direitos reservados (2013) para a Advanstar Communications, Inc., Lenexa, KS n66219, USA. Todos os direitos de publicação da *Veterinary Medicine* "Edição Portuguesa" estão reservados para a Ad Médic, Lda, a qual não se responsabiliza pelas opiniões expressas dos autores. Proibida a reprodução total ou parcial, sob qualquer forma, sem prévia autorização escrita. Copyright © 2013 by Advanstar Communications, Inc., Lenexa, KS n66219, USA. All rights reserved. Editorial provided from Veterinary Medicine with the permission of Advanstar Communications, Inc. Reproduction in any manner, in any language, in whole or in part, without the prior written permission of Advanstar Communications, Inc., is prohibited.

NOTA DO EDITOR: Sendo a maioria dos artigos publicados na edição portuguesa da *Veterinary Medicine* traduções de originais da edição americana da mesma revista, alertamos para o facto de que poderá por vezes ser referida a utilização de fármacos não autorizados na União Europeia nas mesmas formulações, posologias e/ou para as mesmas indicações e/ou espécies.