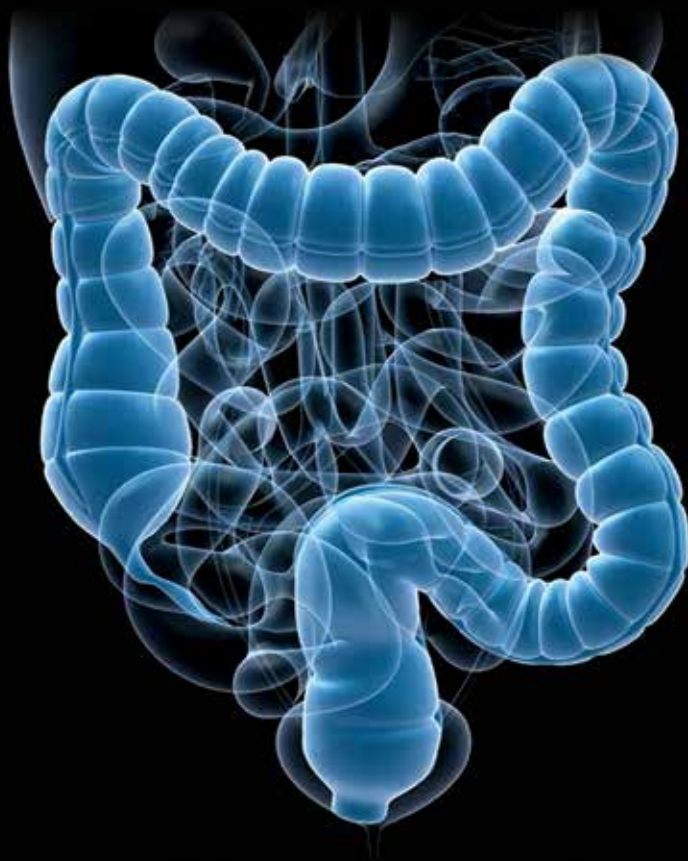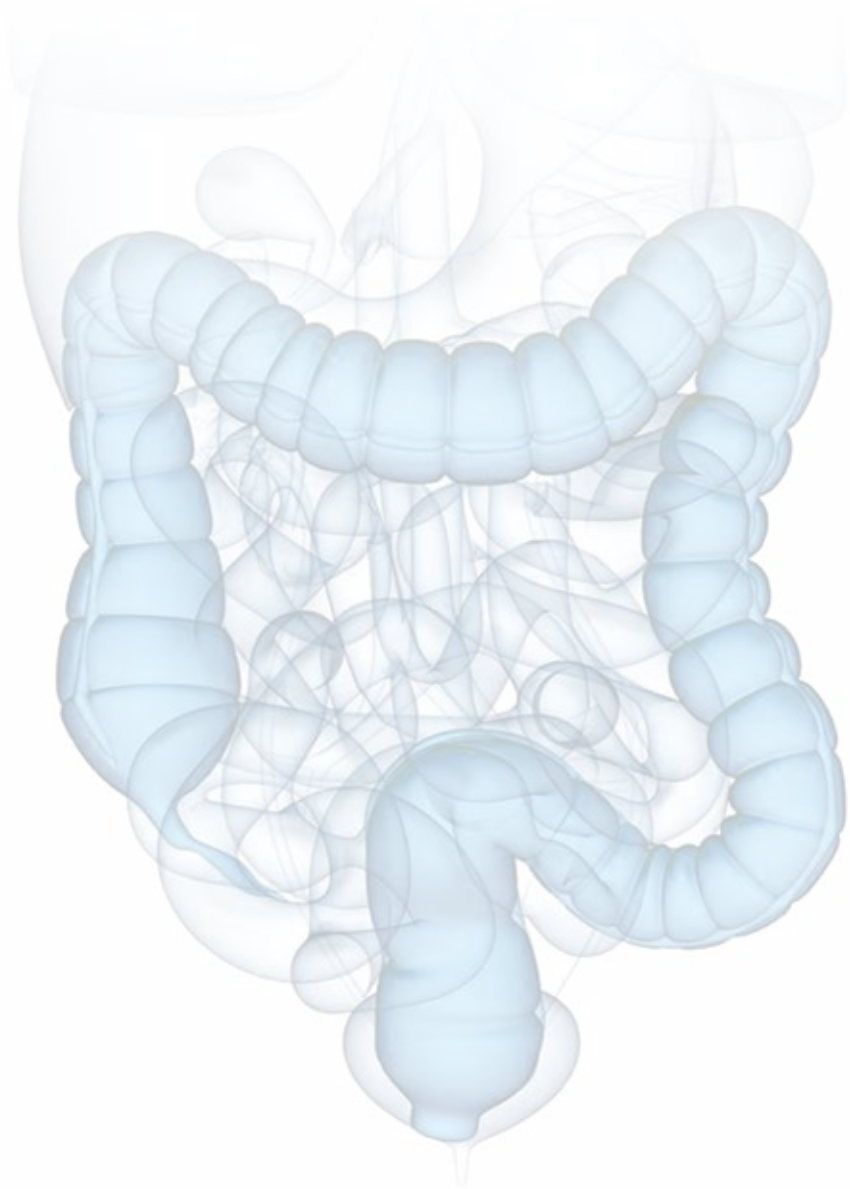


XXV CONGRESSO NACIONAL de COLOPROCTOLOGIA

26 e 27 de novembro 2015 | Hotel Ipanema Park, Porto



PROGRAMA CIENTÍFICO



Caros colegas,

Sucessivamente considerada “Destino turístico Europeu do ano”, é a cidade do Porto que este ano acolhe a responsabilidade de ser a capital da Coloproctologia Portuguesa.

Nos dias 26 e 27 de novembro, mais uma vez no Hotel Ipanema Park, debater-se-ão temas da maior atualidade em doenças colo-retais partilhando experiências e pontos de vista entre cirurgiões e gastroenterologistas.

A Comissão Organizadora estruturou o XXV Congresso da Sociedade Portuguesa de Coloproctologia (SPCP), com uma “espinha dorsal” constituída por três conferências e três mesas-redondas.

As conferências presididas por três antigos presidentes da SPCP, serão: “Tratamento médico da obstipação”, pelo Prof. Doutor José Manuel Romãozinho, “Complicações na cirurgia do cancro do recto” pelo Dr. José Enrique Casal “Abordagem cirúrgica da diverticulite aguda” pelo Prof. Doutor Sebastiano Biondo.

As três mesas-redondas, serão presididas pelos presidentes das Sociedade Portuguesa de Gastroenterologia, Sociedade Portuguesa de Coloproctologia e Sociedade Portuguesa de Cirurgia respetivamente, versando os temas “Abordagem do pólipso maligno”, “HPV e carcinoma epidermóide do ânus” e “Como eu faço”.

Obtivemos igualmente a colaboração do Grupo de Investigação de Doença Inflamatória Intestinal (GEDII), para orientar um Simpósio sobre “Controvérsias” nesse tema.

As habituais sessões de Comunicações orais, Posters e Vídeos completam o programa. Será atribuído um Prémio de 2.500 euros para o melhor trabalho de Investigação em Coloproctologia patrocinado pela Medtronic, assim como sempre serão premiados a melhor Comunicação Oral (Servier), o melhor Poster e o melhor Vídeio (SPCP).

A vitalidade atual da Sociedade Portuguesa de Coloproctologia, o interesse crescente das gerações mais jovens pelas doenças colo-rectais e seu tratamento, estão bem expressos nos mais de cem de trabalhos que serão apresentados.

O Presidente de Honra do Congresso, Prof. Doutor Miguel Mascarenhas Saraiva, ex-presidente da SPCP é uma figura incontornável da coloproctologia portuguesa, pioneiro de muitos estudos de fisiologia da defecação, e executante exímio das mais avançadas técnicas gastroenterológicas. Homem de ciência respeitado em Portugal e no estrangeiro é, pela sua juventude, a imagem que se deseja para o futuro da nossa Sociedade.

Em nome da Comissão Organizadora, sejam bem vindos ao Porto!



Pedro Correia da Silva



Presidente de Honra do Congresso

Miguel Mascarenhas Saraiva

Presidente do Congresso

Pedro Correia da Silva

Secretário

Alexandre Duarte

Comissão Organizadora

Alexandre Duarte • Anabela Rocha • F. Castro Poças • Joaquim Costa Pereira • Pedro Correia da Silva • Raquel Gonçalves

Comissão Científica

Alexandre Duarte • Alexandre Monteiro • Anabela Pinto • Anabela Rocha • F. Castro Poças • Francisco Portela • Irene Martins • Joaquim Costa Pereira • João Gíria • João Malaquias • João Pimentel • João Ramos de Deus • Jorge Sousa • José Assunção Gonçalves • José Manuel Oliveira • Manuel Liberato • Manuel Limbert • Miguel Mascarenhas Saraiva • Nuno Rama • Paula Ministro • Pedro Amaro • Pedro Correia da Silva • Raquel Gonçalves • Sandra Saraiva

Júris de Avaliação das Comunicações Livres

Comunicações Orais

Presidente: Marília Cravo

Vogais: Alexandre Monteiro • Ana Célia Caetano • Eduardo Cernadas • Maria Antónia Duarte

Posters

Presidente: João Carvalho

Vogais: Carla Cardoso • João Casteleiro • João Leitão • Maria Antónia Duarte

Vídeos

Presidente: Pedro Moniz Pereira

Vogais: Henrique Morna • Jorge Sousa • Mesquita Rodrigues • Paulo Salgueiro

Presidentes de Mesa, Moderadores, Comentadores e Oradores

Alexandre Duarte • Alexandre Sarmento • Ana Azevedo • Ana Formiga • Anabela Pinto • Anabela Rocha • Andreia Albuquerque • Antonino Camacho • António Carlos Saraiva • António Oliveira • Carla Rolanda • Carlos Casimiro • F. Castro Poças • Fernando Magro • Francisco Castro Sousa • Francisco Portela • Guilherme Macedo • Henrique Bicha Castelo • Irene Martins • Isabel Pedroto • J. Vieira Amândio • Jaime Ramos • Joanne Lopes • João Cardoso • João Casalta Lopes • João Corte-Real • João Gíria • João Malaquias • João Pimentel • João Ramos de Deus • Joaquim Costa Pereira • Jorge Maciel • Jorge Silva • José Assunção Gonçalves • José Crespo M. Almeida • José Enrique Casal • José Manuel Oliveira • José Manuel Romãozinho • José Pinto Cruz • José Soares • Júlio Leite • Luís Correia • Luís Malheiro • Manuel Liberato • Manuel Limbert • Manuela Ferreira • Marisa Santos • Nuno Rama • Paula Lago • Paula Ministro • Paulo Andrade • Paulo Freire • Pedro Amaro • Pedro Pimentel Nunes • Raquel Gonçalves • Ricardo Gorjão • Ricardo Marcos Pinto • Rodrigo Costa e Silva • Rui Bettencourt • Sandra Saraiva • Sebastiano Biondo • Susana Ourô • Vítor Fernandes

13:30h Abertura do Secretariado

14:30-15:30h **COMUNICAÇÕES ORAIS**

Presidente: F. Castro Poças
Moderadores: Manuel Liberato, Manuela Ferreira
e António Oliveira

15:30-16:00h **CERIMÓNIA DE ABERTURA**

16:00-16:30h **Conferência: TRATAMENTO MÉDICO DA OBSTIPAÇÃO**

Presidente: Antonino Camacho
Conferencista: José Manuel Romãozinho

16:30-17:00h *Coffee-break*

17:00-18:30h **Mesa-Redonda: ABORDAGEM DO PÓLIPO MALIGNO COLO-RETAL**

Presidente: Guilherme Macedo
Moderadores: José Soares e J. Vieira Amândio
Comentadores: Ricardo Marcos Pinto e José Pinto Cruz

É possível a suspeita antes da polipectomia?

Pedro Amaro

Existe cura por terapêutica endoscópica?

Carla Rolanda

Quando e como operar

Ana Azevedo

A visão do anatomopatologista

Joanne Lopes

Discussão

18:30h **ASSEMBLEIA GERAL DA SPCP**

07:30h Abertura do Secretariado

08:00-08:50h **COMUNICAÇÕES ORAIS**

Presidente: José Crespo M. Almeida
Moderadores: Rui Bettencourt, Nuno Rama e Anabela Pinto

08:50-09:30h **VÍDEOS**

Presidente: Isabel Pedroto
Moderadores: Jaime Ramos, José Manuel Oliveira
e João Cardoso

09:30-11:00h Mesa-Redonda: HPV E CARCINOMA EPIDERMÓIDE DO ÂNUS

Presidente: João Pimentel

Moderadores: Alexandre Sarmento e João Corte-Real

Comentadores: Vítor Fernandes e Ana Formiga

Problema de saúde pública?

Paulo Andrade

A anuscopia de alta resolução

Andreia Albuquerque

Terapêutica não cirúrgica

João Casalta Lopes

Tratamento cirúrgico

Manuel Limbert

Discussão

11:00-11:20h Coffee-break

11:20-12:00h VÍDEOS

Presidente: Francisco Castro Sousa

Moderadores: Ricardo Gorjão, José Assunção Gonçalves

e Jorge Silva

12:00-12:20h Conferência: CÂNCRO DO RETO: COMPLICAÇÕES DA CIRURGIA

Presidente: António Carlos Saraiva

Conferencista: José Enrique Casal

12:20-13:10h COMUNICAÇÕES ORAIS

Presidente: Henrique Bicha Castelo

Moderadores: Sandra Saraiva, Irene Martins e Marisa Santos

13:10-14:30h Almoço

14:30-16:00h Simpósio SPCP-GEDII

CONTROVÉRSIAS EM DII

Presidente: Raquel Gonçalves

Moderadores: Fernando Magro e João Malaquias

Comentadores: Francisco Portela e Alexandre Duarte

Abcessos abdominais na doença de Crohn:

Cirurgia vs. imunossupressão

Anabela Rocha e Paula Lago

Doença de Crohn ileal: Ressecção vs. imunossupressão

Luís Malheiro e Luís Correia

**Opções terapêuticas em lesões displásicas
na colite ulcerosa e doença de Crohn**

Joaquim Costa Pereira e Paulo Freire

16:00-16:30h Conferência: ABORDAGEM CIRÚRGICA NA DIVERTICULITE AGUDA

Presidente: João Gíria

Conferencista: Sebastiano Biondo

16:30-17:00h *Coffee-break*

17:00-18:30h Mesa-Redonda: COMO FAÇO

Presidente: Jorge Maciel

Moderadores: João Ramos de Deus e Rodrigo Costa e Silva

Comentadores: Paula Ministro e Carlos Casimiro

**Mucosectomia e disseção submucosa endoscópica
no cólon e no reto**

Pedro Pimentel Nunes

**Úlcera solitária do reto refratária a medidas
conservadoras**

Susana Ourô

Diarreia por *Clostridium* refratária à antibioterapia

Francisco Portela

**Complicações após cirurgia conservadora
de esfíncteres**

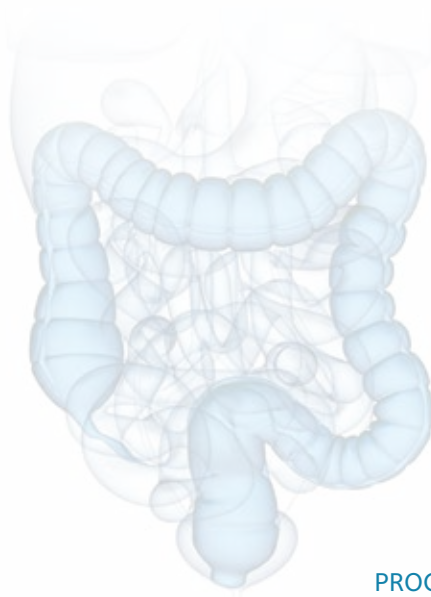Júlio Leite

Discussão

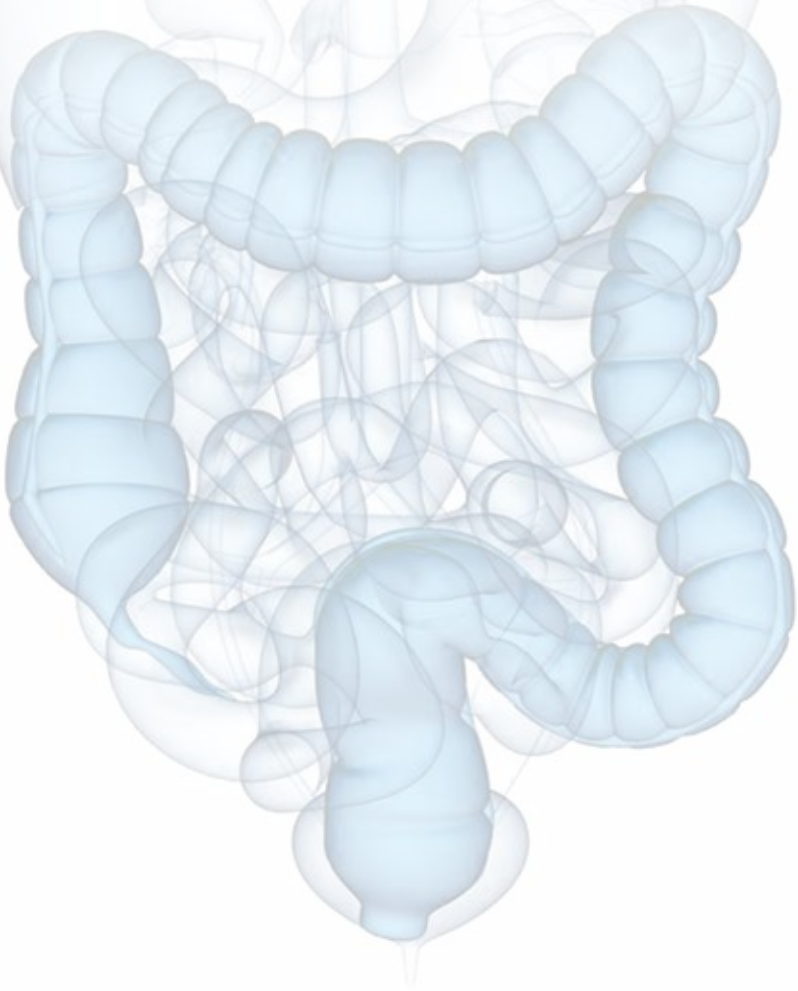
18:30-19:00h SESSÃO DE ENCERRAMENTO E ENTREGA DE PRÉMIOS

**Melhor Poster, Melhor Vídeo, Melhor Comunicação Oral e Prémio Medtronic
Investigação em Coloproctologia 2015**

Entrega de certificados de presença



Comunicações Livres



Comunicações orais

- CO 01** Infecção do local cirúrgico em cirurgia colorrectal: Integração no registo europeu helics
- CO 02** Resultados oncológicos da cirurgia *NOSE* do cólon esquerdo
- CO 03** Achados extracólicos na colonografia por TAC: Qual a sua relevância na prática clínica?
- CO 04** Concordância da citologia com a histologia do canal anal e o exame proctológico
- CO 05** Resultados da esfínteroplastia na incontinência por lesão do esfíncter anal
- CO 06** Score de diagnóstico de colite microscópica – Utilidade na prática clínica?
- CO 07** Isquémia mesentérica aguda num hospital terciário
- CO 08** Excisão total do mesorrecto por *NOTES* transanal: Resultados a longo prazo
- CO 09** Transplante microbiota fecal: O início de uma nova era no tratamento da infeção por *Clostridium Difficile*
- CO 10** Técnica *LAPSTAR* (*laparoscopic simultaneous treatment of apical prolaps and rectocele*) no tratamento do síndrome de obstrução defecatória
- CO 11** Infecção gástrica por HP e carcinoma colorretal: Alguma ligação?
- CO 12** Radioquimioterapia no carcinoma anal: Experiência de 12 anos
- CO 13** Condilomas anais e perianais: Será o árgon plasma a terapêutica ideal?
- CO 14** Utilização de seton largo na cirurgia urgente de sépsis perianal
- CO 15** Estudo preliminar comparativo entre a laqueação elástica associada à esclerose com polidocanol líquido e a esclerose com polidocanol espumoso no tratamento da doença hemorroidária
- CO 16** A proteína c-reactiva relaciona-se com a classificação de HINCHEY e a necessidade de cirurgia na diverticulite?

Posters

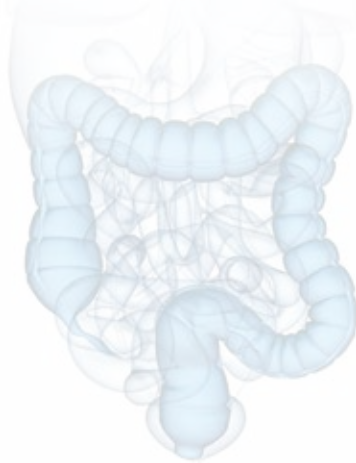- P 01** Retalho V-Y bilateral para reconstrução do períneo após excisão de CPC da margem do ânus
- P 02** Cirurgia transanal minimamente invasiva por *GelPoint Patch* - A nossa experiência
- P 03** Colonografia por TAC para deteção de neoplasias colorrectais em contexto hospitalar
- P 04** Úlcera rectal de etiologia invulgar
- P 05** Consulta de proctologia- série de casos de carcinoma espinocelular do canal anal
- P 06** Apresentação incomum de doença de Crohn
- P 07** Abscesso hepático e trombose venosa como forma de apresentação de corpo estranho no cólon
- P 08** Síndrome pós-polipectomia - A realidade num centro terciário
- P 09** Características clinicopatológicas de doentes com condilomas do canal anal: A experiência de um centro de referência
- P 10** Doença anorectal em doentes internados num serviço de hematologia – Experiência de um centro
- P 11** Colite isquémica induzida por fármacos – Um cocktail perigoso
- P 12** Terapêutica anti-TNF α no tratamento da doença de Crohn estenosante – Resultados após 1º ano de *follow-up*
- P 13** Qual o papel da colonoscopia de vigilância em doentes com carcinoma colo-rectal?
- P 14** Colonoscopia na hemorragia digestiva – Experiência de um serviço de urgência
- P 15** Colite pseudomembranosa - Casuística de internamentos de um hospital central
- P 16** Encerramento endoscópico de fistula pós-operatória em doente com colite ulcerosa submetido a proctocolectomia total
- P 17** Papel da rectossigmoidoscopia flexível urgente na abordagem de doentes com suspeita de hemorragia digestiva baixa
- P 18** *Predictors of malignancy in colorectal villous adenomas*
- P 19** Proctocolectomia total complicada por deiscência anastomótica em doente com colite ulcerosa – O que fazer?
- P 20** Abordagem de kraske nas lesões retro-rectais congénitas

- P 21** Úlcera anal como manifestação inicial de tuberculose
- P 22** Carcinoma pavimento celular em sinus pilonidalis
- P 23** Linfoma plasmablástico da região perianal
- P 24** Procedimento de Delorme
- P 25** O uso de *plug* de colagénio numa fístula anastomótica – A propósito de um caso clínico.
- P 26** Tratamento conservador da obstipação severa em doente nascida com ânus imperfurado – Caso clínico
- P 27** Abscesso supra-levantador do anus a propósito de um caso clínico
- P 28** Fístula rectovaginal - Até onde vai a vergonha? - Caso clínico
- P 29** Linfoma retal - Um diagnóstico improvável.
- P 30** Manifestações raras de carcinoma do cólon
- P 31** Qualidade de vida após cirurgia colorectal oncológica - Uma questão de género?
- P 32** *Endo-sponge*: Uma alternativa para o tratamento da deiscência do coto rectal.
- P 33** Revisão sistemática da abordagem diagnóstica e terapêutica do abscesso supra-levantador do anus (ASLA) a propósito de um caso clínico
- P 34** Amputação abdominoperineal: Complicações e impacto no *outcome* oncológico
- P 35** Estoma de proteção – Há vantagem?
- P 36** Carcinoma pavimentocelular do canal anal: 14 anos de experiência
- P 37** Retirado pelo autor
- P 38** Retirado pelo autor
- P 39** Pancolite ulcerosa grave – Contributo da ecografia da parede digestiva *point-of-care*
- P 40** Uma causa rara de lesão subepitelial
- P 41** Proctalgia e rectorragia – Sintomas frequentes mas diagnósticos incomuns
- P 42** Fatores preditivos da necessidade de terapêutica biológica na doença inflamatória intestinal: Experiência de um centro terciário
- P 43** Diferenças na utilização de terapêutica biológica em doentes com doença inflamatória intestinal de início precoce e tardio
- P 44** Enfrentando a recorrência cirúrgica na doença de Crohn: estaremos a seguir o caminho certo?
- P 45** Argon plasma como tratamento alternativo dos condilomas anogenitais
- P 46** Pólipos serrados. A dúvida permanece?
- P 47** Causa incomum de rectorragia: A propósito de 2 casos clínicos
- P 48** Colocação de prótese por técnica «*over-the-wire*» modificada assistida por *overtube* em localizações gastrintestinais difíceis
- P 49** Mucosectomia em terreno difícil
- P 50** Plasmocitoma anorectal - Forma rara de apresentação de mieloma múltiplo
- P 51** Síndrome de Klippel-Trenaunay – Uma causa rara de hemorragia digestiva
- P 52** Um caso raro de proctorreia
- P 53** Adenocarcinoma do cólon e linfoma linfocítico de pequenas células - tumores síncronos
- P 54** Carcinoma verrucoso perianal em doente submetido a quimioterapia – Relato de um caso
- P 55** Varizes idiopáticas do cólon: um achado incomum na colonoscopia
- P 56** Ecografia gastrointestinal: Contributo para o diagnóstico etiológico da diarreia crónica
- P 57** Contributo da ecografia endorrectal no diagnóstico de lesões peri-anastomóticas
- P 58** Eficácia da injeção de toxina botulínica no tratamento da fissura anal crónica
- P 59** Um caso raro de doença colo-rectal sexualmente transmissível
- P 60** Apresentação invulgar de lesão do cólon
- P 61** Fecaloma gigante - Uma complicação incomum de obstipação crónica
- P 62** Retorragias após radioterapia para adenocarcinoma da próstata – Um diagnóstico inesperado de adenocarcinoma do reto
- P 63** Angiodisplasia gigante do cólon – A propósito de um caso clínico
- P 64** Hematoma espontâneo do cólon – Uma entidade invulgar

- P 65** Gastroenterite eosinofílica: Causa rara de diarreia crónica
- P 66** Carcinoma epidermóide do canal anal - Comportamento clínico e abordagem terapêutica ao longo de 15 anos
- P 67** Injecção endoscópica de polidocanol para tratamento de úlcera rectal com vaso visível após laqueação elástica de pedículo hemorroidário
- P 68** Aspecto endoscópico pseudotumoral de um caso de proctocolite isquémica
- P 69** Hérnia spigeliana: Causa rara de hemorragia digestiva baixa
- P 70** Fecaloma gigante: Causa inesperada de tumefacção abdominal
- P 71** Corpo estranho impactado condicionando obstrução cólica maligna aguda
- P 72** Análise comparativa das características dos pólipos encontrados consoante o motivo da colonoscopia
- P 73** Proctite isquémica por compressão parietal
- P 74** Colectomia subtotal laparoscópica no tratamento da obstipação crónica
- P 75** Encerramento de fistula retal - Uma nova abordagem
- P 76** Cálculos de oxalato de cálcio simulando contas de rosário numa sutura cirúrgica do cólon: Achado endoscópico incomum
- P 77** Utilidade da manobra de retroversão na endoscopia terapêutica – Série de casos
- P 78** Hematoma intramural espontâneo do cólon
- P 79** Retirado pelo autor
- P 80** Factores de risco preditivos de recidiva a curto prazo de abcesso peri-anal
- P 81** Carcinoma do cólon antes dos 50: Diferentes espectros, mesma abordagem?
- P 82** Esfincteroplastia em lesão iatrogénica do esfíncter anal
- P 83** Cirurgia laparoscópica em doença de Crohn complicada de abcesso do psoas-iliaco.

Vídeos

- V 01** Ressecção anterior do reto com mobilização do ângulo esplénico por via transanal: *NOTES* puro
- V 02** Remoção de prótese dentária do cólon: Recurso a capuz de silicone com uma variante técnica
- V 03** Ressecção anterior laparoscópica associada a exérese completa do mesorrecto por via transanal
- V 04** Excisão endoscópica por técnica de dissecação endoscópica da submucosa de uma lesão do recto sobre uma variz em doente com cirrose hepática
- V 05** Ressecção endoscópica de volumoso lipoma ileal prolapsante com recurso à técnica *grasp-to-retract, ligate, unroof and let-go*
- V 06** Sigmoidectomia laparoscópica electiva em diverticulite recorrente
- V 07** Técnica *tulip- bundle* modificada para hemostase difícil
- V 08** *CRIAL: colorectal intracorporeal anastomosis by laparoscopy*



Major Sponsor



Sponsors



A. MENARINI PORTUGAL

ALFA WASSERMANN

B|BRAUN
SHARING EXPERTISE



Medtronic
Further Together



OLYMPUS
Your Vision, Our Future

tecnimedede



Sponsor do Prémio "Investigação em Coloproctologia 2015"

Medtronic

Further Together

Secretariado



Calçada de Arroios, 16 C, Sala 3. 1000-027 Lisboa
T: +351 21 842 97 10 | F: +351 21 842 97 19
E: ana.pais@admedic.pt
W: www.admedic.pt

Agência de Viagens oficial do Congresso



Calçada de Arroios, 16 C, Sala 3. 1000-027 Lisboa
T: +351 21 841 89 50 | F: +351 21 841 89 59
E: paula.cordeiro@admedictours.pt
W: www.admedictours.pt | RNAVT 2526